UNIVERSIDAD PRIVADA DE TACNA

FACULTAD DE CIENCIAS DE LA SALUD

ESCUELA PROFESIONAL DE ODONTOLOGÍA

Relación entre la presencia de cambios degenerativos del cóndilo mandibular y las condiciones del espacio articular en tomografía de haz cónico en un centro radiológico de Tacna.

TESIS

AUTOR

Lourdes Jessica, Nina Aguilar (0009-0006-3417-1061)

ASESOR

Dr. Marco Antonio, Sánchez-Tito (0000-0001-5886-9372)

COASESOR

CD. Esp. Frederick Herbert Ramos Gómez (0000-0002-4033-3083)

Tacna, 2025

DEDICATORIA

A mi familia

AGRADECIMIENTOS

A mis asesores.

DECLARACIÓN JURADA DE ORIGINALIDAD

Yo, Lourdes Jessica Nina Aguila, en calidad de Bachiller de la Escuela Profesional de Odontología de la Facultad de Ciencias de la Salud de la Universidad Privada de Tacna, identificado con DNI 60269228, declaro bajo juramento que:

1. Soy autor de la tesis titulada:

"Relación entre la presencia de cambios degenerativos del cóndilo mandibular y las condiciones del espacio articular en tomografía de haz cónico en un centro radiológico de Tacna"

Asesorada por Mario Antonio Sánchez Tito, la cual presente para optar el: Título Profesional de Cirujano Dentista.

2. La tesis no ha sido plagiada ni total ni parcialmente, habiéndose respetado las normas internacionales de citas y referencias para las fuentes consultadas.

3. La tesis presentada no atenta contra los derechos de terceros.

4. La tesis no ha sido publicada ni presentada anteriormente para obtener algún grado académico previo o título profesional.

5. Los datos presentados en los resultados son reales, no han sido falsificados, ni duplicados, ni copiados.

Por lo expuesto, mediante la presente asumo frente a La Universidad cualquier responsabilidad que pudiera derivarse por la autoría, originalidad y veracidad del contenido de la tesis, así como por los derechos sobre la obra.

En consecuencia, me hago responsable frente a La Universidad de cualquier responsabilidad que pudiera ocasionar, por el incumplimiento de lo declarado o que pudiera encontrar como causa del trabajo presentado, asumiendo todas las cargas pecuniarias que pudieran derivarse de ello a favor de terceros con motivo de acciones, reclamaciones o conflictos derivados del incumplimiento de lo declarado o las que encontrasen causa en el contenido de la tesis.

De identificarse fraude, piratería, plagio, falsificación o que el trabajo de investigación haya sido publicado anteriormente; asumo las consecuencias y sanciones que de nuestra acción se deriven, sometiéndonos a la normatividad vigente de la Universidad Privada de Tacna.

DNI: 60269228

Fecha: 18/12/2025

RESUMEN

Objetivo: Determinar si existe relación entre la presencia de cambios degenerativos del cóndilo mandibular y las condiciones del espacio articular en cortes sagital y coronal, así como identificar la prevalencia de los cambios degenerativos y su frecuencia según el sexo, la edad y el lado en tomografías de haz cónico en un centro radiológico de Tacna.

Material y Métodos: Se evaluaron 88 tomografías de pacientes que cumplían los criterios de selección. Se evaluaron los cambios degenerativos y se midieron los espacios articulares siguiendo protocolos tomográficos estandarizados. El análisis estadístico incluyó pruebas de chi-cuadrado, t de Student y U de Mann-Whitney, con un nivel de significancia de $p < 0,05$.

Resultados: La muestra estuvo compuesta por 24 hombres (27,2%) y 64 mujeres (72,7%), con una edad media de 31,2 ± 14,6 años. La erosión (30,6%) y el aplanamiento condilar (29,5%) fueron los cambios degenerativos más prevalentes. No se encontraron diferencias significativas entre el lado derecho e izquierdo ($p > 0,05$) ni entre el sexo ($p = 0,445$). Sin embargo, los cambios degenerativos variaron significativamente con la edad ($p = 0,005$), siendo la esclerosis, los osteofitos y los quistes subcondrales más frecuentes en adultos mayores. La comparación de los espacios articulares en cortes sagitales y coronales no reveló diferencias significativas entre los cóndilos con y sin cambios degenerativos ($p > 0,05$).

Conclusiones: Los cambios degenerativos en el cóndilo mandibular fueron frecuentes, pero no modificaron significativamente las dimensiones de los espacios articulares. La erosión y el aplanamiento fueron los hallazgos predominantes, y la edad se asoció con cambios específicos, mientras que el sexo y el lado no mostraron asociación.

Palabras clave: Articulación temporomandibular, Cóndilo mandibular, Trastornos de la articulación temporomandibular, Tomografía computarizada de haz cónico.

Relationship between the presence of degenerative changes of the mandibular condyle and the conditions of the articular space in cone beam tomography in a radiological center of Tacna.

ABSTRACT

Objective: To determine whether there is a relationship between the presence of degenerative changes in the mandibular condyle and the conditions of the joint space in sagittal and coronal sections, as well as to identify the prevalence of degenerative changes and their frequency according to sex, age, and side in cone beam computed tomography (CBCT) scans at a radiological center in Tacna.

Materials and Methods:A total of 88 CBCT scans from patients meeting the selection criteria were evaluated. Degenerative changes were assessed, and joint spaces were measured following standardized tomographic protocols. Statistical analysis included chi-square, Student's t-test, and Mann-Whitney U tests, with a significance level set at $p < 0.05$.

Results: The sample consisted of 24 men (27.2%) and 64 women (72.7%), with a mean age of 31.2 ± 14.6 years. Erosion (30.6%) and condylar flattening (29.5%) were the most prevalent degenerative changes. No significant differences were found between the right and left sides ($p > 0.05$) or between sexes ($p = 0.445$). However, degenerative changes varied significantly with age ($p = 0.005$), with sclerosis, osteophytes, and subchondral cysts being more frequent in older adults. Comparison of joint spaces in sagittal and coronal sections revealed no significant differences between condyles with and without degenerative changes ($p > 0.05$).

Conclusions: Degenerative changes in the mandibular condyle were common but did not significantly alter the dimensions of the joint spaces. Erosion and flattening were the predominant findings, and age was associated with specific changes, while sex and side showed no association.

Keywords: Temporomandibular Joint, Cone-Beam Computed Tomography, Mandibular Condyle, Osteoarthrosis

ÍNDICE DE CONTENIDOS

I. INTRODUCCIÓN 1

II. MATERIAL Y MÉTODOS 2

III. RESULTADOS 7

IV. DISCUSIÓN 10

V. CONCLUSIONES 12

VI. REFERENCIAS 14

ANEXOS 19

ÍNDICE DE TABLAS

Tabla 1. Características de la muestra de estudio (n=88)..... 7
Tabla 2. Comparación de la frecuencia de cambios degenerativos en los cóndilos mandibulares (n=91). 8
Tabla 3. Asociación entre los cambios degenerativos del cóndilo mandibular y el sexo y el grupo de edad de los participantes. 8
Tabla 4. Comparación de los espacios articulares derecho e izquierdo en cortes sagitales y coronales (mm) según la presencia de cambios degenerativos 9

ÍNDICE DE FIGURAS

Figura 1. Diagrama de flujo de la selección de las TCHC 3
Figura 2. Medición de los espacios articulares 6

I. INTRODUCCIÓN

La articulación temporomandibular (ATM), se considera como una de las estructuras más complejas y única del cuerpo humano, que se clasifica como una articulación ginglimoartrodial que actúa como una bisagra modificada, conformada por la fosa mandibular y el tubérculo articular del hueso temporal y el cóndilo mandibular.[1,2]Entre el cóndilo mandibular y la fosa mandibular hay un disco articular que actúa como un hueso no osificado, lo que permite los movimientos complejos de la ATM.[3]Además de las características de la ATM, existe un mecanismo biológico, cuya función es mantener el equilibrio entre la función y la forma, pero cuando la demanda funcional sobrepasa la capacidad de adaptación y remodelado normal, se produce un estado patológico, que se manifestará a través de diversos trastornos temporomandibulares (TTM).[1,4,5]

Los TTM abarcan un grupo de alteraciones que pueden afectar a la mandíbula, los músculos masticatorios, la propia ATM y los tejidos circundantes.[6]Se ha reportado que los TTM se manifiestan con mayor frecuencia con cambios degenerativos en la ATM.[7]La capacidad adaptativa de la ATM puede ser determinada por factores como las enfermedades sistémicas, la vejez y los factores hormonales del huésped.[8]Se ha documentado que las mujeres presentan signos de anomalías del sistema masticatorio con mayor frecuencia que los hombres por cambios hormonales, variables psicológicas, y cuando las mujeres están en edad reproductiva la mayoría padece TTM.[9,10]Por tanto, estos factores mencionados podrían favorecer a un remodelado disfuncional de la ATM, incluso cuando las tensiones biomecánicas se sitúan dentro de un rango fisiológico normal.[11]

Los cambios degenerativos más comunes de la ATM, se dan en el cóndilo mandibular, entre ellos se encuentran el aplanamiento, esclerosis, erosión, formación de osteofitos, quiste subcondral, anquilosis y/o cuerpos articulares laxos.[7] La prevalencia de estos cambios varía entre diferentes poblaciones. Nah *et al.*[12],reportó que en la población coreana lo frecuentemente observado es la esclerosis (30,2%), seguida de la erosión superficial (29,3%) y aplanamiento (25,5%). Massilla *et al.*[13], observó en pacientes ancianos indios a los que se les diagnosticó TTM, la erosión a (56,6%), seguido del estrechamiento del espacio articular (40%). Rehan *et al.*[14], comparó a pacientes egipcios diagnosticados con artritis reumatoide

con una población de control, donde en este último grupo se detectó gran prevalencia de aplanamiento (50%) y erosiones (35.7%).

Sobre el espacio articular de la ATM, según Martins *et al.*[15,16],en una revisión sistemática propusieron valores promedio de referencia. En el corte sagital, el espacio articular anterior (EAA) se reportó en 1,86 mm, el espacio articular superior (EAS) en 2,36 mm y el espacio articular posterior (EAP) en 2,22 mm, y en el corte coronal, el espacio articular lateral (EAL) presentó un promedio de 2,16 mm, el espacio articular medial (EAM) de 2,94 mm y el espacio articular superior (EAS) de 2,55 mm.[15,16]En relación a este espacio articular se ha visto que puede estar estrecho o irregular por los cambios degenerativos del cóndilo.[17,18] Asimismo, estudios de resonancia magnética sugieren que dicho estrechamiento, junto con la morfología y morfometría de la ATM, podría ser indicativo de desplazamiento discal.[19,20]

Las técnicas para la evaluación de tejidos óseos de la ATM incluyen la radiografía panorámica, tomografía computarizada (TC) y TC de haz cónico (TCHC).[21,22]Sobre las radiografías panorámicas se reportó que para diagnosticar cambios degenerativos como quistes subcondrales fue deficiente a comparación de la TCHC.[23]Por otro lado, la TC se ha considerado lo mejor, por su alta resolución y precisión, sin embargo, tiene limitaciones debido a su alto costo, equipo de gran tamaño y su alta exposición a la radiación,[24]por este motivo la TCHC es una alternativa de elección la cual ha demostrado eficacia diagnóstica tan buena como la TC, sin superposición y distorsión estructural, además de garantizar una menor dosis de radiación y un tiempo de exposición más corto.[25,26]

Por tanto, el objetivo de este estudio es determinar si existe relación entre la presencia de cambios degenerativos del cóndilo mandibular y las condiciones del espacio articular en cortes sagital y coronal, así como identificar la prevalencia de los cambios degenerativos y su frecuencia según el sexo, la edad y el lado en tomografías de haz cónico en un centro radiológico de Tacna.

II. MATERIAL Y MÉTODOS

Diseño del estudio, poder estadístico y consideraciones éticas

Se realizó un estudio transversal siguiendo las directrices STROBE.[27]Se incluyeron todas las tomografías computarizadas de haz cónico (TCHC) de campo completo de un centro de

radiología en Tacna, Perú, adquiridas en 2023, que cumplían con los siguientes criterios de selección: Tomografías Computarizadas de Haz Cónico (TCHC) de pacientes en oclusión con soporte dental posterior y con ambas articulaciones temporomandibulares (ATM) completamente visibles. Se excluyeron las TCHC de baja calidad, las de pacientes sometidos a tratamiento de ortodoncia activo y las que mostraban signos de cirugía maxilofacial previa. Finalmente, se evaluaron 88 TCHC en este estudio (Figura 1). La potencia estadística alcanzada, basada en una proporción esperada de ocurrencia del 35% para cambios degenerativos entre las TCHC evaluadas, fue de 0,82. Esta investigación fue aprobada por el Comité de Ética en Investigación de la Facultad de Ciencias de la Salud de la Universidad Privada de Tacna, con el número de registro FACSA-CEI/080-05-2024 (Anexo 1). Todos los registros se codificaron para garantizar el anonimato de los pacientes.

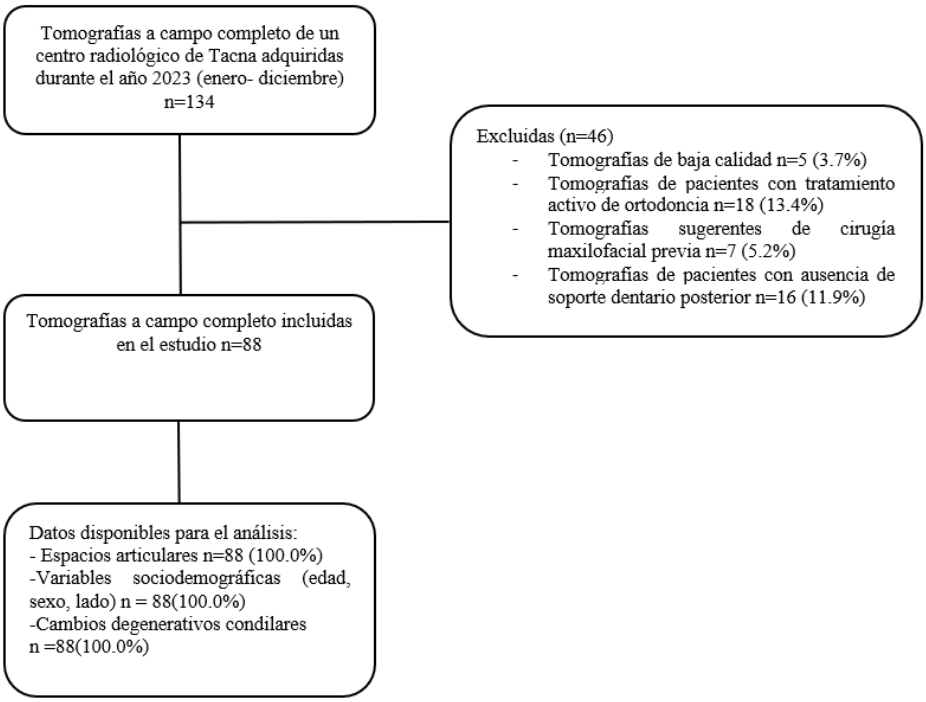

Figura 1. Diagrama de flujo de la selección de las TCHC

Adquisición de imágenes

Para la adquisición de imágenes se empleó un equipo de TCHC (NewTom GiANO HR), considerando un campo de visión (FOV) de 16x18cm, un voltaje de tubo de 90kV, corriente de tubo entre 2 mA y 16 mA, con tiempos de escaneo que van desde los 16,8s hasta los 33,6s

y tiempos de exposición entre 5.2 y 10.4s. El tamaño de los vóxeles de las imágenes varía entre 68 μm y 300 μm, asegurando una resolución adecuada.

Análisis tomográfico

Para el análisis de imágenes, evaluamos los siguientes cambios óseos degenerativos en el cóndilo mandibular, siguiendo las características descritas en estudios previos basados en los Criterios Diagnósticos de Investigación para los Trastornos Temporomandibulares (RDC/TMD)[28]:

1. Aplanamiento: Se refiere a la pérdida del contorno redondeado de la superficie articular del cóndilo.
2. Erosión: Indica una pérdida de continuidad a lo largo del margen cortical del cóndilo.
3. Osteofito: Implica hipertrofia marginal con bordes escleróticos, acompañada de la formación de nuevo tejido óseo en la superficie del cóndilo.
4. Esclerosis: Se caracteriza por el engrosamiento del hueso subcondral, que se presenta como una zona radiopaca.
5. Quiste subcondral: Se define como una cavidad dentro del hueso subcondral, que se presenta como una zona radiolúcida bien delimitada.

Las tomografías computarizadas de haz cónico (TCHC) se exportaron en formato DICOM (Digital Imaging and Communications in Medicine) y se digitalizaron con el software NNT 16.4.[29]Para obtener imágenes sagitales y coronales de la ATM, la tomografía se orientó de forma que el plano horizontal de Frankfurt (Po-Or) quedara paralelo al suelo.[30,31]Esta orientación se logró alineando el plano axial con una línea que pasó por el punto más alto del conducto auditivo externo y el punto más bajo del reborde orbitario.[31]Posteriormente, el plano coronal se ajustó mediante una línea transporiónica.[32]A continuación, se seleccionó el centro y los ejes largos de los cóndilos a partir de la vista axial para crear las imágenes de la ATM.[32]

El grosor del corte axial se ajustó a 1 mm y se ajustaron las direcciones para capturar las imágenes más amplias y nítidas de los cóndilos, tanto en la articulación derecha como en la izquierda, por separado.[32]Después de la creación de las imágenes de la ATM, se realizaron las mediciones en los cortes sagitales y coronales.

En el corte sagital, las mediciones se realizaron siguiendo el método propuesto por Gorucu-Coskuner *et al.*.[32] Este método consistió en trazar líneas tangenciales desde el punto más alto de la fosa mandibular hasta las superficies anterior y posterior del cóndilo (Fig. 2-B). Se definieron tres espacios distintos:

- Espacio articular anterior (EAA): Este espacio se mide desde la línea tangencial anterior hasta una línea perpendicular a la fosa mandibular.
- Espacio articular posterior (EAP): Este espacio se mide desde la línea tangencial posterior hasta una línea perpendicular a la fosa mandibular.
- Espacio articular superior (EAS): Este espacio se determina mediante una línea perpendicular trazada desde el punto más alto de la fosa mandibular hasta la superficie más superior del cóndilo.

Para el corte coronal, las mediciones se realizaron siguiendo las recomendaciones de Ikeda *et al.*.[33] Se trazó una línea horizontal imaginaria a la altura de la fosa mandibular. La anchura mediolateral del cóndilo se dividió en sextantes mediante líneas perpendiculares a la línea horizontal que alcanzaban la superficie del cóndilo y se intersectaban en el punto medio de la anchura condilar total. La línea perpendicular que se extendía desde este punto medio hasta la superficie condilar se denominó punto coronal central (CC). Además, la confluencia del primer y segundo sextante medial se denominó punto coronal medial (CM), mientras que la confluencia correspondiente del primer y segundo sextante lateral se identificó como punto coronal lateral (CL) a nivel de la superficie condilar. Las mediciones específicas tomadas correspondieron a lo siguiente (Fig. 2-C):

- Espacio articular medial (EAM): Se tomó la medida más corta desde el punto coronal medial (CM) a la fosa mandibular.
- Espacio articular lateral (EAL): Se tomó la medida más corta desde el punto coronal lateral (CL) a la fosa mandibular.
- Espacio articular superior (EAS): Se tomó la medida más corta desde el punto coronal central (CC) a la fosa mandibular.

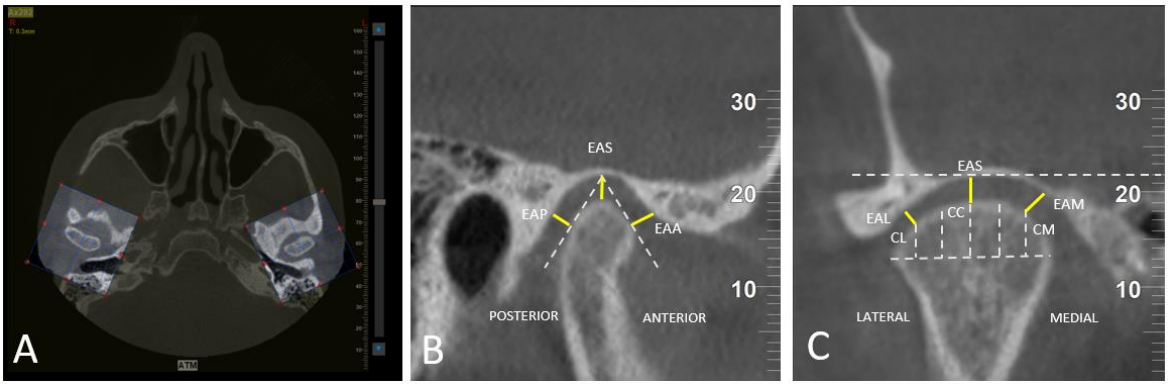

Figura 2. Medición de los espacios articulares

(A) Imagen axial que muestra los ejes longitudinales de los cóndilos utilizados para crear las imágenes de la ATM; (B) Medición de los espacios articulares en el corte sagital; (C) Medición de los espacios articulares en el corte coronal.

Para evaluar la fiabilidad interobservador, un especialista en radiología maxilofacial y el investigador principal evaluaron las mediciones del espacio articular. Los resultados obtenidos por estos dos evaluadores se compararon mediante el coeficiente de correlación intraclase (CCI). Los valores del CCI oscilaron entre 0,730 y 0,982, lo que indica una alta fiabilidad en las mediciones realizadas. La fiabilidad intraobservador también se evaluó repitiendo las mediciones en diferentes momentos, obteniendo valores del CCI entre 0,805 y 0,982, lo que también refleja una alta fiabilidad.

Plan de análisis

El análisis de datos se realizó con el software Stata® 19 (StataCorp LP, College Station, TX, EE. UU.). Se utilizó una prueba de proporciones para comparar la frecuencia de cambios degenerativos entre los cóndilos. La prueba de chi-cuadrado determinó la asociación entre los cambios degenerativos y el sexo y la edad de los participantes. Los espacios articulares entre los cóndilos con y sin cambios degenerativos se compararon mediante la prueba t de Student y la prueba U de Mann-Whitney, dependiendo de la normalidad de los datos, que se evaluó mediante la prueba de Shapiro-Wilk. El nivel de significancia para todas las pruebas estadísticas se fijó en el 5 %.

III. RESULTADOS

La muestra del estudio incluyó 88 registros, de los cuales 24 fueron de sexo masculino (27,2%) y 64 de sexo femenino (72,7%), con una edad promedio de 31,2 ± 14,6 años. En la Tabla 1 se muestra la prevalencia de los cambios degenerativos observados en el cóndilo mandibular en la muestra, siendo la erosión el cambio más prevalente (30,6%), seguida de cerca por el aplanamiento de la superficie condilar (29,5%).

Tabla 1. Características de la muestra de estudio (n=88)

Características	N (%)
Sexo	
Masculino	24 (27.2)
Femenino	64 (72.7)
Edad (años) †	31.2 ± 14.6
Cambios degenerativos	
Aplanamiento	26 (29.5)
Esclerosis	14 (15.9)
Erosión	27 (30.6)
Osteofito	13 (14.7)
Quiste subcondral	8 (9.1)
Otros	2 (2.3)

† Media ± Desviación estándar
* Los porcentajes pueden sumar más de 100% debido a que se trata de datos de opción múltiple.

La Tabla 2 muestra la frecuencia de cambios degenerativos en el cóndilo mandibular por lado afectado. En el lado derecho, el aplanamiento condilar fue el cambio observado con mayor frecuencia (21.6%), mientras que, en el lado izquierdo, predominó la erosión (25.0%). No se encontraron diferencias estadísticamente significativas entre los lados derecho e izquierdo para ninguno de los cambios degenerativos ($p > 0.05$).

Tabla 2. Comparación de la frecuencia de cambios degenerativos en los cóndilos mandibulares (n=91).

Cambios degenerativos	Cóndilo		p-valor†
	Derecho (n=45) n (%)	Izquierdo (n=46) n (%)	
Aplanamiento	19 (21.6)	11 (12.5)	0.108
Esclerosis	7 (8.0)	9 (10.2)	0.600
Erosión	12 (13.6)	22 (25.0)	0.056
Osteofito	9 (10.2)	6 (6.8)	0.418
Quiste subcondral	7 (8.0)	4 (4.5)	0.350
Otros	2 (2.2)	0 (0.0)	0.150

† Prueba de proporción.

En la Tabla 3 se observa la frecuencia de los cambios degenerativos del cóndilo mandibular según el sexo y la edad. El análisis no reveló una asociación estadísticamente significativa entre la distribución de cambios degenerativos en el cóndilo mandibular y las diferencias de sexo ($\chi^2 = 16.1142$, $p = 0.445$). Sin embargo, se identificó una asociación estadísticamente significativa entre la distribución de estos cambios degenerativos y el grupo de edad de los pacientes ($\chi^2 = 77.2048$, $p = 0.005$). La esclerosis, los osteofitos y los quistes subcondrales fueron más frecuentes en adultos mayores; mientras que el aplanamiento y la erosión fueron más frecuentes entre los pacientes más jóvenes.

Tabla 3. Asociación entre los cambios degenerativos del cóndilo mandibular y el sexo y el grupo de edad de los participantes.

Cambios degenerativos	Sexo		p-valor†	Grupo de edad				p-valor†
	Masculino (n=24) n (%)	Femenino (n=64) n (%)		Jóvenes (n=37) n (%)	Adultos jóvenes (n=36) n (%)	Adultos maduros (n=7) n (%)	Adultos mayores (n=8) n (%)	
Aplanamiento	6 (23.1)	20 (76.9)	0.445	9 (34.6)	13 (50.0)	1 (3.8)	3 (11.5)	0.005
Esclerosis	5 (35.7)	9 (64.3)		2 (14.3)	5 (35.7)	2 (14.3)	5 (35.7)	
Erosión	7 (25.9)	20 (74.1)		13 (48.1)	9 (33.3)	2 (7.4)	3 (11.1)	
Osteofito	4 (30.7)	9 (69.2)		2 (15.2)	4 (30.7)	2 (15.3)	5 (38.4)	
Quiste subcondral	1 (12.5)	7 (87.5)		1 (12.5)	2 (25.0)	1 (12.5)	4 (50.0)	
Otros	1 (50.0)	1 (50.0)		1 (50.0)	1 (50.0)	0 (0.0)	0 (0.0)	

†Prueba de chi-cuadrado.

En la Tabla 4 se comparan los espacios articulares del lado derecho e izquierdo en el corte sagital y coronal entre los grupos con y sin cambios degenerativos del cóndilo mandibular. El análisis comparativo de los espacios articulares en cortes sagitales y coronales no mostró diferencias estadísticamente significativas ($p > 0,05$) entre los cóndilos mandibulares con cambios degenerativos y aquellos con características normales. La Figura 3 muestra los principales hallazgos de los cambios degenerativos del cóndilo mandibular.

Tabla 4. Comparación de los espacios articulares derecho e izquierdo en cortes sagitales y coronales (mm) según la presencia de cambios degenerativos

Corte tomográfico	Espacio articular	Con cambios $\bar{x} \pm SD$	Sin cambios $\bar{x} \pm SD$	p-valor
Corte sagital derecho	EAA	2.1±0.8	2.3 ±0.7	0.240†
	EAP	2.2±1.5	1.8±1.4	0.189‡
	EAS	2.5±1.2	2.6±1.1	0.988‡
Corte sagital izquierdo	EAA	2.1±0.8	2.1±0.6	0.432‡
	EAP	2.2±1.1	1.9±0.7	0.597‡
	EAS	2.6±1.1	2.6±0.8	0.687‡
Corte coronal derecho	EAL	1.6±0.9	1.8±0.6	0.192†
	EAM	2.2±1.2	2.3±0.9	0.238‡
	EAS	2.2±1.0	2.4±0.7	0.057‡
Corte coronal izquierdo	EAL	1.9±0.8	1.7±0.6	0.794‡
	EAM	2.3±1.0	2.4±0.6	0.141‡
	EAS	2.4±1.1	2.4±0.7	0.380‡

$\bar{x}$: Media, DE: Desviación estándar , EAA: Espacio articular anterior, EAP: Espacio articular posterior, EAS: Espacio articular superior, EAL: Espacio articular lateral, EAM: Espacio articular medial, EAS: Espacio articular superior

†Prueba t de Student, ‡ Prueba U de Mann-Whitney.

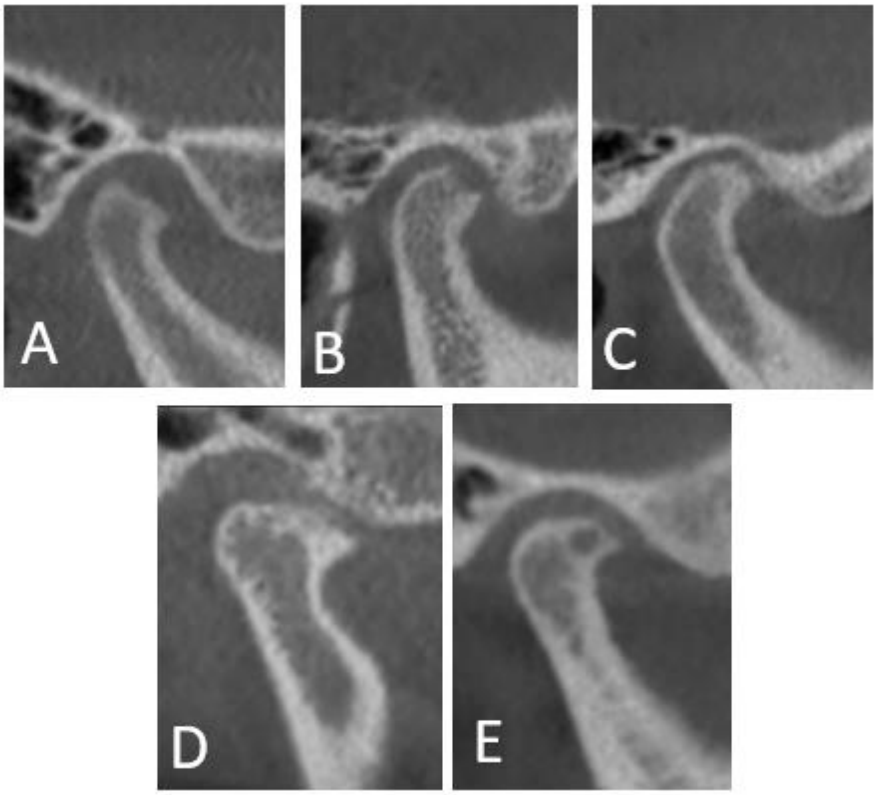

Figura 3. Clasificación de los cambios degenerativos. (A) Aplanamiento; (B) Erosión; (C) Esclerosis; (D) Osteofito; (E) Quiste subcondral.

IV. DISCUSIÓN

Las fuerzas continuas o excesivas aplicadas a la ATM pueden provocar cambios degenerativos en el cóndilo mandibular, que pueden incluir un espacio articular reducido o irregular.[13]La evidencia indica que la enfermedad articular degenerativa puede manifestarse como estrechamiento del espacio articular, irregularidades en el mismo, aplanamiento de las superficies articulares, esclerosis y erosión de la superficie ósea condilar, formación de quistes subcondrales y, en etapas más avanzadas, desarrollo de osteofitos.[17]

En este estudio, los hallazgos no mostraron relación entre los cambios degenerativos del cóndilo mandibular y las condiciones del espacio articular observadas en cortes sagitales y coronales. Estos resultados coinciden con lo reportado por Görürgöz C. *et al.* [7] y Tsuruta *et al.*[34], quienes tampoco encontraron modificaciones en el espacio articular asociadas a la presencia o ausencia de cambios degenerativos. Las discrepancias con otros estudios podrían atribuirse a diferencias en los métodos de análisis empleados para evaluar el espacio de la ATM o a variaciones en las poblaciones estudiadas.[15,16]

Los cambios degenerativos en la articulación temporomandibular (ATM) pueden indicar diferentes fases de la enfermedad. La erosión se asocia típicamente con las fases agudas o iniciales, mientras que el aplanamiento, la esclerosis y los osteofitos se relacionan con fases tardías o adaptativas.[7]En nuestro estudio, los cambios degenerativos más frecuentes fueron la erosión y el aplanamiento en el cóndilo mandibular. Koç[26] y Pontual *et al.*[35], reportaron el aplanamiento como el cambio más común, con prevalencias del 36 % y 59 %, respectivamente. Sin embargo, otros autores, como Massilla Mani y Sivasubramanian[13], encontraron que la erosión fue el hallazgo más frecuente (56,6 %). Asimismo, Cho y Jung [36] identificaron la erosión como el cambio más común en pacientes con dolor o limitación en la apertura bucal. Estas diferencias podrían deberse a variaciones en las técnicas de imagen, las características de la población o los criterios diagnósticos empleados.[37]

En este estudio no se encontraron diferencias significativas en la frecuencia de cambios degenerativos entre las articulaciones temporomandibulares (ATM) derecha e izquierda. Koç [26] y dos Anjos Pontual *et al.*[35],observaron una mayor frecuencia de cambios en la ATM izquierda, aunque sin significancia estadística. Por el contrario, Borahan *et al.*[17],hallaron mayor frecuencia de cambios degenerativos en el lado derecho y sugirieron que esto podría estar relacionado con la preferencia del lado masticatorio. La disparidad en los cambios degenerativos podría deberse a una distribución desigual del estrés biomecánico en las ATM, influida por dichas preferencias masticatorias.[38]Aunque el uso bilateral de la mandíbula es esencial durante la masticación, está bien documentado que la predominancia unilateral es un fenómeno frecuente.[39]

Este estudio evaluó la frecuencia de cambios degenerativos en el cóndilo mandibular según el sexo y se encontró que, independientemente del lado evaluado, las frecuencias fueron similares entre hombres y mujeres. Esto sugiere que el sexo no constituye un factor relevante en el desarrollo de estos cambios en los pacientes evaluados. No obstante, se reconoce que las mujeres presentan mayor prevalencia de TTM, y diversos estudios indican que los cambios degenerativos son más frecuentes en pacientes de sexo femenino.[26,37,40]Esta diferencia se atribuye principalmente a variaciones hormonales, especialmente relacionadas con estrógenos y prolactina, que pueden favorecer la degradación del cartílago articular y del hueso. En contraste, algunos investigadores no han encontrado diferencias significativas según el sexo.[41]

Algunos estudios han reportado relación entre los cambios degenerativos y el aumento de la edad.[17,37]En nuestra investigación, observamos que la esclerosis, los osteofitos y los quistes subcondrales fueron más frecuentes en adultos mayores, con diferencias significativas entre los grupos etarios. Sin embargo, Walewski *et al.*[41] y Crusoé-Rebello *et al.*[42] no encontraron asociación entre la edad y los cambios degenerativos, e incluso reportaron cambios significativos en pacientes jóvenes. Es importante señalar que los cambios degenerativos en la ATM tienen un origen multifactorial. Factores como traumatismos previos, sobrecarga funcional, hábitos parafuncionales, alteraciones hormonales y enfermedades sistémicas pueden provocar alteraciones óseas incluso en pacientes jóvenes, mientras que adultos mayores pueden no presentar tales cambios.[43]

Este estudio presenta varias limitaciones que deben considerarse al interpretar los resultados. En primer lugar, el diseño retrospectivo no permitió controlar o registrar variables como el lado masticatorio dominante o el antecedente de traumatismo, los cuales podrían influir en los cambios degenerativos observados. En segundo lugar, el tamaño reducido de la muestra limita la generalización de los resultados, por lo que estos deben interpretarse dentro del contexto limitado del estudio. Además, la falta de registros clínicos detallados impidió correlacionar directamente los cambios degenerativos con los síntomas o condiciones clínicas de los pacientes. Futuras investigaciones deberían incluir variables potencialmente confusoras adicionales para desarrollar un modelo analítico más integral.

V. CONCLUSIONES

- No se evidenció relación significativa entre los cambios degenerativos del cóndilo mandibular y las condiciones del espacio articular en el corte sagital y coronal, lo que indica que dichos cambios no afectan de manera consistente las mediciones articulares.
- La erosión fue el tipo de cambio degenerativo más prevalente.
- No se encontró correlación entre el sexo y la presencia de cambios degenerativos, lo que sugiere que hombres y mujeres presentan estas alteraciones sin diferencias significativas; en cuanto a la edad, los cambios fueron más frecuentes en adultos mayores.

- No se identificó asociación significativa entre el lado (derecho o izquierdo) y la presencia de cambios degenerativos en el cóndilo mandibular, evidenciando una distribución homogénea en ambas articulaciones.

VI. REFERENCIAS

1. Tanaka E, Detamore MS, Mercuri LG. Degenerative disorders of the temporomandibular joint: etiology, diagnosis, and treatment. J Dent Res. 2008;87(4):296-307.
2. De Melo DP, Silva DFB, Campos PSF, Dantas JA. The morphometric measurements of the temporomandibular joint. En: Frontiers of Oral and Maxillofacial Medicine. 2021. p. 14-14.
3. Stanković S, Vlajković S, Bošković M, Radenković G, Antić V, Jevremović D. Morphological and biomechanical features of the temporomandibular joint disc: An overview of recent findings. Arch Oral Biol. 2013;58(10):1475-82.
4. Derwich M, Mitus-Kenig M, Pawlowska E. Interdisciplinary Approach to the Temporomandibular Joint Osteoarthritis—Review of the Literature. Medicina (Mex). 2020;56(5):225.
5. Cardoneanu A, Macovei LA, Burlui AM, Mihai IR, Bratoiu I, Rezus II, et al. Temporomandibular Joint Osteoarthritis: Pathogenic Mechanisms Involving the Cartilage and Subchondral Bone, and Potential Therapeutic Strategies for Joint Regeneration. Int J Mol Sci. 2022;24(1):171.
6. Paul S, Priya S, Surani KA, Padmawar NS, Kumar A, Dixit A, et al. A Study to Assess Etiology and Prevalence of Signs and Symptoms of Temporomandibular Disorder. J Pharm Bioallied Sci. 2023;15(Suppl 2):S997-9.
7. Görürgöz C, İçen M, Kurt MH, Aksoy S, Bakırarar B, Rozylo-Kalinowska I, et al. Degenerative changes of the mandibular condyle in relation to the temporomandibular joint space, gender and age: A multicenter CBCT study. Dent Med Probl. 2023;60(1):127-35.
8. Alrizqi AH, Aleissa BM. Prevalence of Temporomandibular Disorders Between 2015-2021: A Literature Review. Cureus. 15(4):e37028.
9. Dworkin SF. Research Diagnostic criteria for Temporomandibular Disorders: current status & future relevance. J Oral Rehabil. 2010;37(10):734-43.
10. Jedynak B, Jaworska-Zaremba M, Grzechocińska B, Chmurska M, Janicka J, Kostrzewa-Janicka J. TMD in Females with Menstrual Disorders. Int J Environ Res Public Health. 2021;18(14):7263.

11. Nishioka M, Ioi H, Matsumoto R, Goto TK, Nakata S, Nakasima A, et al. TMJ Osteoarthritis/Osteoarthrosis and Immune System Factors in a Japanese Sample. Angle Orthod. 2008;78(5):793-8.
12. Nah KS. Condylar bony changes in patients with temporomandibular disorders: a CBCT study. Imaging Sci Dent. 2012;42(4):249-53.
13. Massilla Mani F, Sivasubramanian SS. A study of temporomandibular joint osteoarthritis using computed tomographic imaging. Biomed J. 2016;39(3):201-6.
14. Rehan OM, Saleh HAK, Raffat HA, Abu-Taleb NS. Osseous changes in the temporomandibular joint in rheumatoid arthritis: A cone-beam computed tomography study. Imaging Sci Dent. 2018;48(1):1-9.
15. Martins E, Silva JC, Pires CA, Ponces MJ, Lopes JD. Sagittal joint spaces of the temporomandibular joint: Systematic review and meta-analysis. Rev Port Estomatol Med Dentária E Cir Maxilofac. 2015;56(2):80-8.
16. Martins E, Silva JC, Pires CA, Ponces-Ramalhão MJF, Lopes JD. Coronal joint spaces of the Temporomandibular joint: Systematic review and meta-analysis. J Clin Exp Dent. 2015;7(3):e435-40.
17. Borahan MO, Mayil M, Pekiner FN. Using cone beam computed tomography to examine the prevalence of condylar bony changes in a Turkish subpopulation. Niger J Clin Pract. 2016;19(2):259-66.
18. Espinoza Calero K, Santos Ortiz N, Chávez Leandro M. Relación de los estadios de la osteoatrosis temporomandibular con los cambios dimensionales del espacio articular temporomandibular, evaluado con tomografía computarizada de haz cónico. Revista Peruana de Investigación en Salud. 2017;1(1):40–7.
19. Guercio Monaco E, De Stefano AA, Hernandez-Andara A, Galluccio G. Correlation between condylar size on CT and position of the articular disc on MRI of the temporomandibular joint. CRANIO®. 2022;40(1):64-71.
20. Rabelo KA, Sousa Melo SL, Torres MGG, Campos PSF, Bento PM, Melo DP de. Condyle Excursion Angle, Articular Eminence Inclination, and Temporomandibular Joint Morphologic Relations With Disc Displacement. J Oral Maxillofac Surg Off J Am Assoc Oral Maxillofac Surg. 2017;75(5):938.e1-938.e10.
21. Barghan S, Tetradis S, Mallya S. Application of cone beam computed tomography for

assessment of the temporomandibular joints. Aust Dent J. marzo de 2012;57 Suppl 1:109-18.

22. Seo BY, Huh KH, An JS, Chang MS, Ahn SJ. Relationship of computed tomography–verified degenerative condylar morphology with temporomandibular joint disk displacement and sex. Oral Surg Oral Med Oral Pathol Oral Radiol. 2021;132(1):93-103.
23. Tsai CM, Wu FY, Chai JW, Chen MH, Kao CT. The advantage of cone-beam computerized tomography over panoramic radiography and temporomandibular joint quadruple radiography in assessing temporomandibular joint osseous degenerative changes. J Dent Sci. 2020;15(2):153-62.
24. Scarfe W, Li Z, Aboelmaaty W, Scott S, Farman A. Maxillofacial cone beam computed tomography: essence, elements and steps to interpretation. Aust Dent J. 2012;57(s1):46-60.
25. Honda K, Larheim T, Maruhashi K, Matsumoto K, Iwai K. Osseous abnormalities of the mandibular condyle: diagnostic reliability of cone beam computed tomography compared with helical computed tomography based on an autopsy material. Dentomaxillofacial Radiol. 2006;35(3):152-7.
26. Koç N. Evaluation of osteoarthritic changes in the temporomandibular joint and their correlations with age: A retrospective CBCT study. Dent Med Probl. 2020;57(1):67-72.
27. Vandenbroucke JP, von Elm E, Altman DG, Gøtzsche PC, Mulrow CD, Pocock SJ, Poole C, Schlesselman JJ, Egger M; STROBE Initiative. Strengthening the reporting of observational studies in epidemiology (STROBE): explanation and elaboration. Epidemiology. 2007;18(6):805-35.
28. Anderson GC, Gonzalez YM, Ohrbach R, Truelove EL, Sommers E, Look JO, Schiffman EL. The research diagnostic criteria for temporomandibular disorders: future directions. J Orofac Pain. 2010.24(1):79-88.
29. NewTom.it. NNT NewTom: efficient image management [Internet]. 2016 [cited 2025 Jun 11]. Available from: https://www.newtom.it/en/radiology-software/nnt
30. Caruso S, Storti E, Nota A, Ehsani S, Gatto R. Temporomandibular joint anatomy assessed by CBCT images. Biomed Res Int. 2017;2017:2916953.
31. Rivero-Millán P, Barrera-Mora JM, Espinar-Escalona E, González-Del Pino CA,

Martín-Salvador D, Llamas-Carreras JM. Comparison of condylar position in normal occlusion, Class II Division 1, Class II Division 2 and Class III malocclusions using CBCT imaging. J Clin Exp Dent. 2021;13(12):e1216-e1226.

32. Gorucu-Coskuner H, Atik E, El H. Reliability of cone-beam computed tomography for temporomandibular joint analysis. Korean J Orthod. 2019;49(2):81-88.
33. Ikeda K, Kawamura A, Ikeda R. Assessment of optimal condylar position in the coronal and axial planes with limited cone-beam computed tomography. J Prosthodont. 2011;20(6):432-8.
34. Tsuruta A, Yamada K, Hanada K, Hosogai A, Kohno S, Koyama J, Hayashi T. The relationship between morphological changes of the condyle and condylar position in the glenoid fossa. J Orofac Pain. 2004;18(2):148-55.
35. dos Anjos Pontual ML, Freire JS, Barbosa JM, Frazão MA, dos Anjos Pontual A. Evaluation of bone changes in the temporomandibular joint using cone beam CT. Dentomaxillofac Radiol. 2012;41(1):24-9.
36. Cho BH, Jung YH. Osteoarthritic changes and condylar positioning of the temporomandibular joint in Korean children and adolescents. Imaging Sci Dent. 2012;42(3):169-74.
37. Wiberg B, Wänman A. Signs of osteoarthrosis of the temporomandibular joints in young patients: a clinical and radiographic study. Oral Surg Oral Med Oral Pathol Oral Radiol Endod. 1998;86(2):158-64.
38. Santana-Mora U, López-Cedrún J, Mora MJ, Otero XL, Santana-Penín U. Temporomandibular disorders: the habitual chewing side syndrome. PLoS One. 2013;8(4):e59980.
39. Koppe T, Schöbel SL, Bärenklau M, Bruchhaus H, Jankauskas R, Kaduk WM. Factors affecting the variation in the adult temporomandibular joint of archaeological human populations. Ann Anat. 2007;189(4):320-5.
40. Kurita H, Kojima Y, Nakatsuka A, Koike T, Kobayashi H, Kurashina K. Relationship between temporomandibular joint (TMJ)-related pain and morphological changes of the TMJ condyle in patients with temporomandibular disorders. Dentomaxillofac Radiol. 2004;33(5):329-33.
41. Walewski LÂ, Tolentino ES, Yamashita FC, Iwaki LCV, da Silva MC. Cone beam

computed tomography study of osteoarthritic alterations in the osseous components of temporomandibular joints in asymptomatic patients according to skeletal pattern, gender, and age. Oral Surg Oral Med Oral Pathol Oral Radiol. 2019;128(1):70-77.

42. Crusoé-Rebello IM, Campos PS, Rubira IR, Panella J, Mendes CM. Evaluation of the relation between the horizontal condylar angle and the internal derangement of the TMJ - a magnetic resonance imaging study. Pesqui Odontol Bras. 2003;17(2):176-82.
43. Sánchez T. M, Becerra B. Osteoartritis (artrosis) de la articulación temporomandibular. Revista de otorrinolaringología y cirugía de cabeza y cuello. 2020;80(4):540–53.

ANEXOS

ANEXO 1

FACSA-CEI/080-05-2024

Tacna, 20 de mayo de 2024

Investigador:

Lourdes Jessica, Nina Aguilar

Presente. -

UPT

Universidad Privada de Tacna

Avenida Jorge Basadre Grohmann s/n
Campus Capanique, Tacna, Perú
Tel: +51 52 427212
www.upt.edu.pe

PI 080-24: ***"Relación entre la presencia de cambios degenerativos del cóndilo mandibular y las condiciones del espacio articular en tomografía de haz cónico en un centro radiológico de Tacna"***

Estimado Investigador:

Hemos recibido el protocolo de investigación, que ha sido revisado en detalle. Luego de esta revisión el Comité de Ética en Investigación de la Facultad de Ciencias de la Salud ha determinado que su proyecto de investigación está **APROBADO CON RECOMENDACIONES**

- El índice no coincide en su totalidad con el orden del proyecto.
- Se sugiere colocar los signos de puntuación después de las citas Ejm (1). y agregar el año cuando se menciona al autor Ejm: Autor et al 2024 (1)

Se les solicita informar al Comité sobre cualquier cambio en el protocolo posterior a este dictamen. Del mismo modo, ante la aparición de cualquier evento o efecto – previsible que comprometa la integridad y bienestar del equipo de investigación y los participantes durante el curso de su ejecución, estos deben ser también informados al Comité. Nos reservamos el derecho de supervisar de manera inopinada la progresión de la investigación en cualquier momento y bajo cualquier modalidad. Nos permitimos recordar a los investigadores que la ejecución de un proyecto de investigación sin una aprobación ética vigente es una falta grave, la cual puede ser sancionada con el cierre definitivo del estudio e imposibilidad de utilizar cualquier dato recolectado o generado en el mismo.

Esta aprobación tiene una duración de 18 meses a partir de la fecha de emisión de este documento. Al término de la ejecución, el investigador deberá emitir un informe de cierre de proyecto, según los formatos del CEI.

Sin otro particular, quedo de ustedes,

Dr. Mario A. Sánchez Tito
Presidente del Comité de Ética en Investigación
Facultad de Ciencias de la Salud

ANEXO 2

Operacionalización de variables:

Variable	Indicador	Categoría	Escala	Valor final
Cambios degenerativos	Cambios degenerativos según la Clasificación de Görürgöz *et al.*[5]	Categórico	Nominal (politómico)	• Aplanamiento • Erosión • Osteofitos • Quiste subcondral • Esclerosis • Anquilosis • Cuerpos articulares laxos. • Otros
Cóndilo mandibular en relación a su espacio articular anterior en el plano sagital	Medida lineal: Método de Coskuner *et al.*[32]	Numérica	Razón	mm
Cóndilo mandibular en relación a su espacio articular superior en el plano sagital	Medida lineal: Método de Coskuner *et al.*[32]	Numérica	Razón	mm
Cóndilo mandibular en relación a su espacio articular posterior en el plano sagital	Medida lineal: Método de Coskuner *et al.*[32]	Numérica	Razón	mm
Cóndilo mandibular en relación a su espacio articular medial en el plano coronal	Medida lineal: Método de Ikeda *et al.* [33]	Numérica	Razón	mm

Cóndilo mandibular en relación a su espacio articular lateral en el plano coronal	Medida lineal: Método de Ikeda *et al.* [33]	Numérica	Razón	mm
Cóndilo mandibular en relación a su espacio articular superior en el plano coronal	Medida lineal: Método de Ikeda *et al.* [33]	Numérica	Razón	mm
Edad	Tiempo cronológico vivido	Numérica	Razón	Años
Sexo	Género	Categórico	Nominal (Dicotómico)	• Masculino • Femenino
Lado más afectado con los cambios degenerativos	Ubicación lateral de ATM	Categórico	Nominal (Dicotómico)	• Lado izquierdo • Lado derecho

ANEXO 3

Matriz de consistencia

Problema	Objetivos	Hipótesis	Variables	Metodología
¿Existe relación entre la presencia de cambios degenerativos del cóndilo mandibular y las condiciones del espacio articular en tomografía de haz cónico en un centro radiológico de Tacna?	**Objetivo general:** Determinar si existe relación entre la presencia de cambios degenerativos del cóndilo mandibular y las condiciones del espacio articular en tomografía de haz cónico en un centro radiológico de Tacna. **Objetivos específicos:** Determinar si existe relación de los cambios degenerativos del cóndilo mandibular y las condiciones del espacio articular en el corte sagital en un centro radiológico de Tacna. Determinar se existe relación de los cambios degenerativos del cóndilo mandibular y las condiciones del espacio articular en el corte coronal en un centro radiológico de Tacna. Identificar la prevalencia de los tipos de cambios degenerativos del cóndilo mandibular en tomografía de haz cónico en un centro radiológico de Tacna. Identificar la frecuencia de los cambios degenerativos del cóndilo Ficha de recolección de datos mandibular según el sexo y la edad en un centro radiológico de Tacna. Identificar la frecuencia de los cambios degenerativos del cóndilo mandibular según el lado en un centro radiológico de Tacna.	Ho: No existe relación entre la presencia de cambios degenerativos del cóndilo mandibular y las condiciones del espacio articular en tomografía de haz cónico en un centro radiológico de Tacna. H1: Existe relación entre la presencia de cambios degenerativos del cóndilo mandibular y las condiciones del espacio articular en tomografía de haz cónico en un centro	Cambios degenerativos Cóndilo mandibular en relación a su espacio articular anterior en el plano sagital Cóndilo mandibular en relación a su espacio articular superior en el plano sagital Cóndilo mandibular en relación a su espacio articular posterior en el plano sagital Cóndilo mandibular en relación a su espacio articular medial en el plano coronal Cóndilo mandibular en relación a su espacio articular lateral en el plano coronal Cóndilo mandibular en relación a su espacio articular superior en el plano coronal Edad Sexo Lado más afectado con los cambios degenerativos	**Diseño del estudio** -Diseño: Epidemiológico de tipo observacional. -Nivel: Analítico -Tipo de investigación: Transversal y retrospectivo **Población** Se incluyeron todas las tomografías computarizadas de haz cónico de campo completo de un centro de radiología en Tacna, Perú, adquiridas en 2023, que cumplían con los siguientes criterios de selección. **Técnica** Se orientaron las tomografías usando como referencia el plano de Frankfurt. Para las medidas condilares se utilizaron: -En el corte sagital el método de Coskuner *et al.* -En el corte coronal el método de Ikeda *et al.* **Instrumento** Ficha de recolección de datos

ANEXO 4

Las tomografías computarizadas de haz cónico (TCHC) se exportaron en formato DICOM y se digitalizaron con el software NNT 16.4.

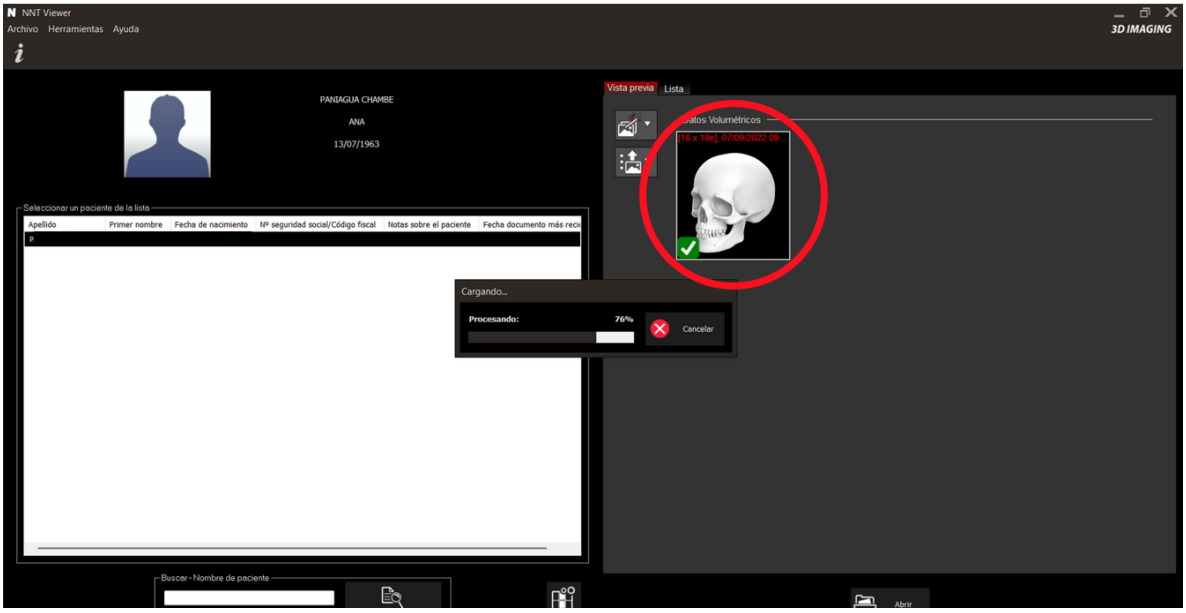

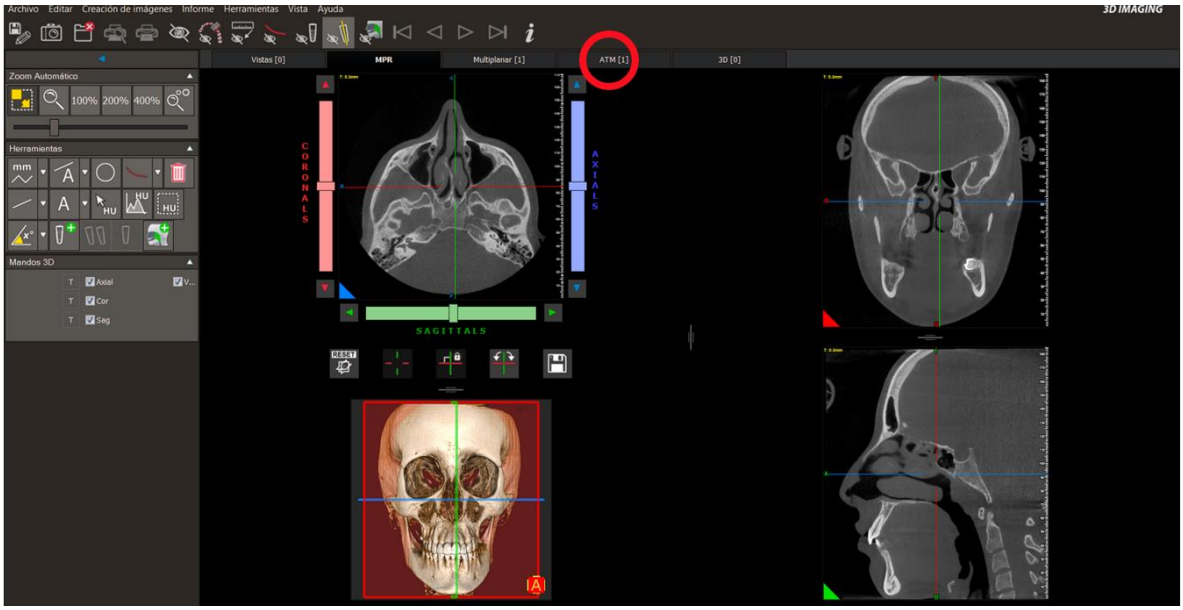

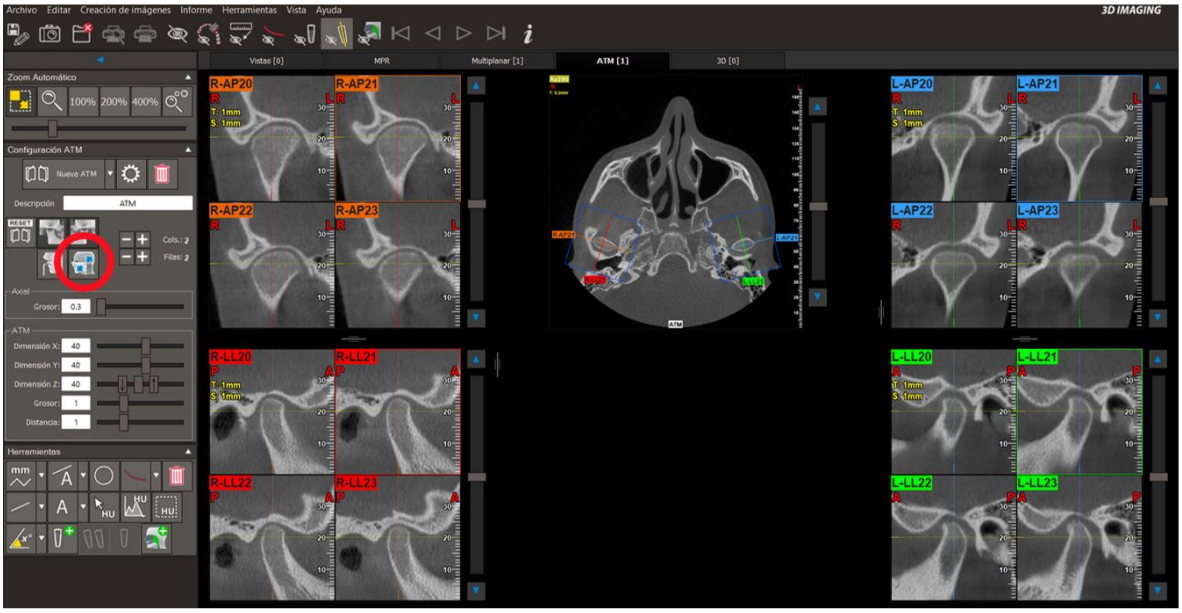

Para obtener imágenes sagitales y coronales de la ATM, la tomografía se orientó de forma que el plano horizontal de Frankfurt (Po-Or) quedara paralelo al suelo.

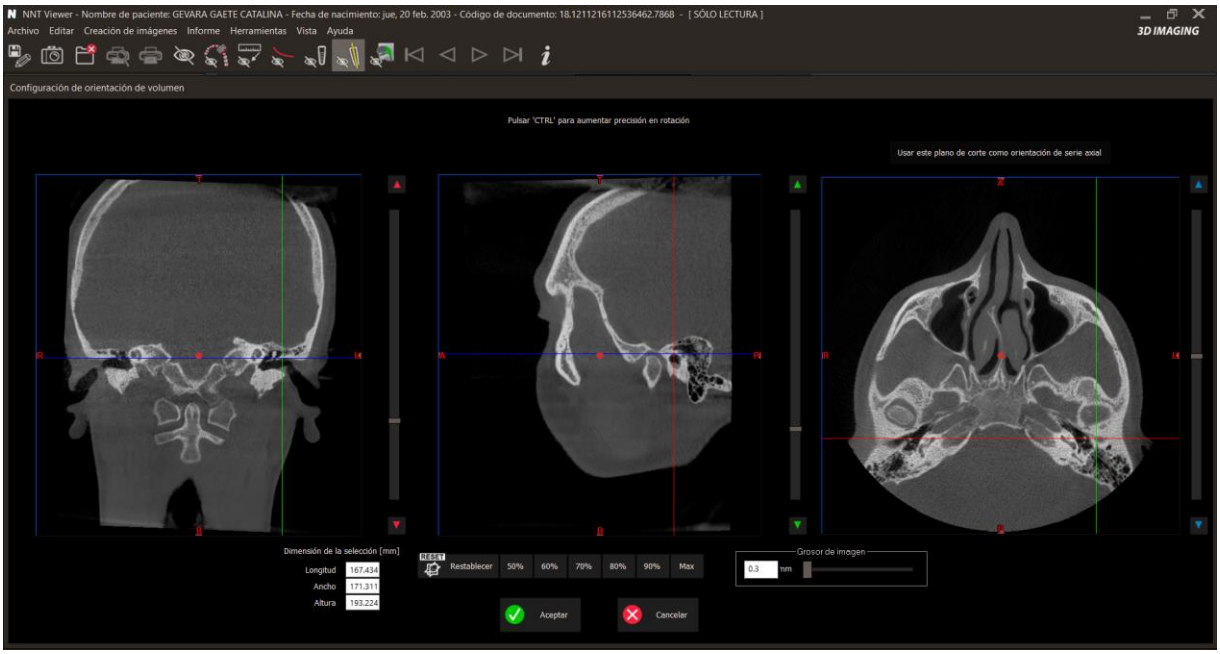

Se seleccionó el centro y los ejes largos de los cóndilos a partir de la vista axial para crear las imágenes de la ATM. El grosor del corte axial se ajustó a 1 mm y se ajustaron las direcciones para capturar las imágenes más amplias y nítidas de los cóndilos, tanto en la articulación derecha como en la izquierda.

-Una vez realizado ello, primero se identificaron los cambios degenerativos.

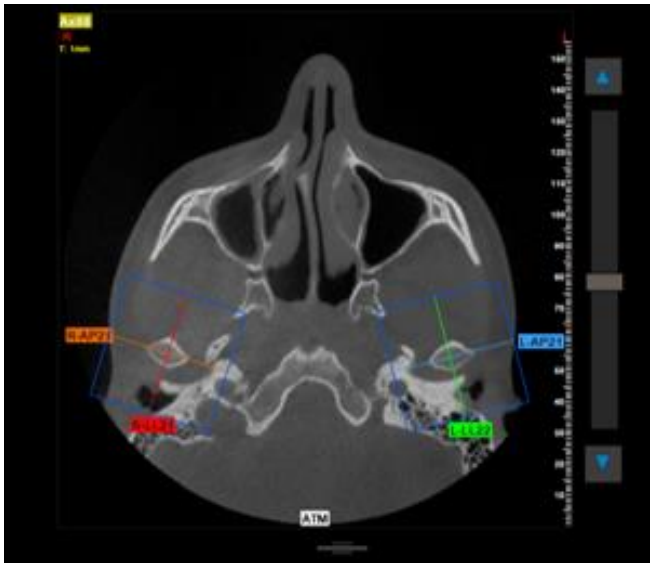

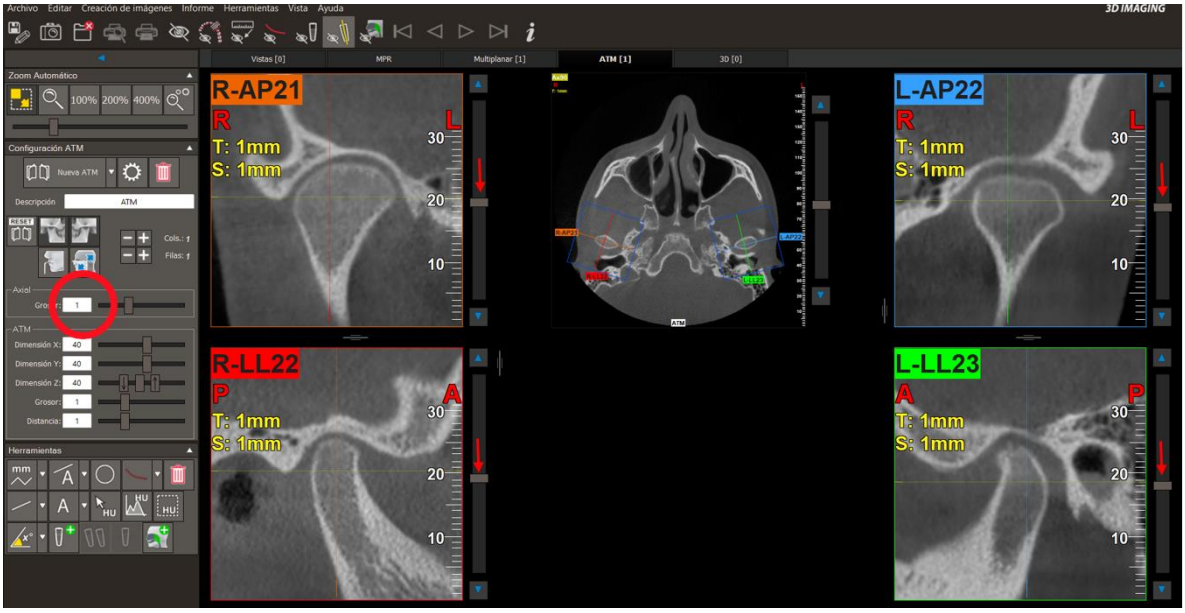

Después de haber identificado los cambios degenerativos, se procedió a realizar las mediciones del espacio articular según el método de Coskuner *et al.* y el método de *Ikeda et al.*.

Journal section: Oral Medicine and Pathology
Publication Types: Research

doi:10.4317/jced.63280
https://doi.org/10.4317/jced.63280

Degenerative changes of the mandibular condyle and their relationship with joint space: A CBCT study

Lourdes Nina-Aguilar [1], Frederick Ramos-Gómez [1], Marco Sánchez-Tito [1]

[1] School of Dentistry, Faculty of Health Sciences, Universidad Privada de Tacna, Tacna, Peru

Correspondence:
Marco Sánchez-Tito
Facultad de Ciencias de la Salud
Universidad Privada de Tacna
Av. Jorge Basadre Grohmann s/n Pocollay
Tacna, Perú
Postal code: 23000
marsanchezt@virtual.upt.pe

Received: 31/07/2025
Accepted: 30/08/2025

Please cite this article in press as: Nina-Aguilar L, Ramos-Gómez F, Sánchez-Tito M. Degenerative changes of the mandibular condyle and their relationship with joint space: A CBCT study. J Clin Exp Dent. (2025), *doi:10.4317/jced.63280*

Abstract

Background: This study aimed to identify degenerative changes in the mandibular condyle and to evaluate joint space conditions in sagittal and coronal sections using cone beam computed tomography (CBCT). Additionally, it sought to determine the frequency of these changes relative to sex, age, and side of the temporomandibular joint (TMJ).

Material and Methods: A cross-sectional study was conducted on 88 CBCT scans meeting inclusion criteria. Degenerative changes were assessed, and joint spaces were measured following standardized tomographic protocols. Statistical analysis included chi-square, Student's t-test, and Mann-Whitney U tests, with significance set at $p < 0.05$.

Results: The sample consisted of 24 males (27.2%) and 64 females (72.7%), with a mean age of 31.2 ± 14.6 years. Erosion (30.6%) and condylar flattening (29.5%) were the most prevalent degenerative changes. No significant differences were found between right and left sides ($p > 0.05$) or between sexes ($p = 0.445$). However, degenerative changes varied significantly with age ($p = 0.005$), with sclerosis, osteophytes, and subchondral cysts more frequent in older adults. Comparison of joint spaces in sagittal and coronal sections revealed no significant differences between condyles with and without degenerative changes ($p > 0.05$).

Conclusions: Degenerative changes in the mandibular condyle were common but did not significantly alter joint space dimensions. Erosion and flattening were the predominant findings, and age was associated with specific changes, while sex and side showed no association. CBCT proved effective for detailed assessment of condylar morphology and joint space.

Key words: *Temporomandibular joint, Mandibular condyle, Temporomandibular joint disorders, Cone-beam computed tomography.*

Introduction

The temporomandibular joint (TMJ) is a unique structure in the human body, characterized by its anatomy, the complexity of its movements, and the biological processes that support its function [1]. However, when the functional demands placed on the TMJ exceed its ability to adapt, various pathological conditions can occur, leading to what are known as temporomandibular disorders

(TMDs) [1-3]. TMDs encompass a group of disorders that can impact the mandible, the masticatory muscles, the TMJ itself, and the surrounding tissues [4]. These disorders are often associated with degenerative changes in the TMJ [5]. Systemic conditions, aging, and hormonal factors may limit the adaptive ability of the TMJ, making it more susceptible to dysfunctional remodeling even with normal physiological biomechanical stresses. [6,7].

The most common degenerative changes in the TMJ primarily affect the mandibular condyle and include flattening, sclerosis, erosion, osteophyte formation, subchondral cysts, ankylosis, and/or loose articular bodies [5]. The prevalence of these changes varies among different populations. Nah [8] reported that in the Korean population, the most frequent degenerative changes were sclerosis (30.2%), superficial erosion (29.3%), and flattening (25.5%). In a study by Massilla Mani and Sivasubramani [9], elderly Indian patients diagnosed with TMD showed a marked prevalence of erosion (56.6%) and joint space narrowing (40%). Rehan *et al*. [10] compared Egyptian patients with rheumatoid arthritis to a control group, finding a high prevalence of flattening (50%) and erosions (35.7%) in the latter group.

Conversely, evidence suggests that degenerative changes in the condyle can lead to a narrowed or irregular temporomandibular joint (TMJ) space [11,12]. Findings from magnetic resonance imaging (MRI) indicate that this narrowing, along with changes in TMJ morphology and morphometric parameters, may serve as indicators of disc displacement [13,14]. In this context, the evaluation of bone tissue in the TMJ can be conducted using various imaging techniques, including panoramic radiography, computed tomography (CT), and cone-beam computed tomography (CBCT) [15]. Among these methods, CBCT has emerged as the preferred option, providing diagnostic accuracy comparable to that of CT while avoiding superimposition and structural distortion. Additionally, CBCT offers the benefits of reduced radiation exposure and shorter acquisition time [16].

Therefore, the objective of this study was to identify the presence of degenerative changes in the mandibular condyle and assess the conditions of the joint space in both sagittal and coronal sections using cone beam computed tomography. Additionally, the study aimed to determine the frequency of these degenerative changes in relation to sex, age, and the side of the affected temporomandibular joint.

Material and Methods

- Study design, statistical power, and ethical considerations

A cross-sectional study was conducted following the STROBE guidelines [17]. All full-field CBCT scans from a radiology center in Tacna, Peru, acquired in 2023, were included if they met the following selection criteria: Cone Beam Computed Tomography (CBCT) scans of patients in occlusion with posterior dental support and with both temporomandibular joints (TMJs) fully visible. We excluded low-quality CBCT scans, those from patients undergoing active orthodontic treatment, and scans showing signs of previous maxillofacial surgery. Ultimately, 88 CBCT scans were evaluated in this study (Fig. 1). The statistical power achieved, based

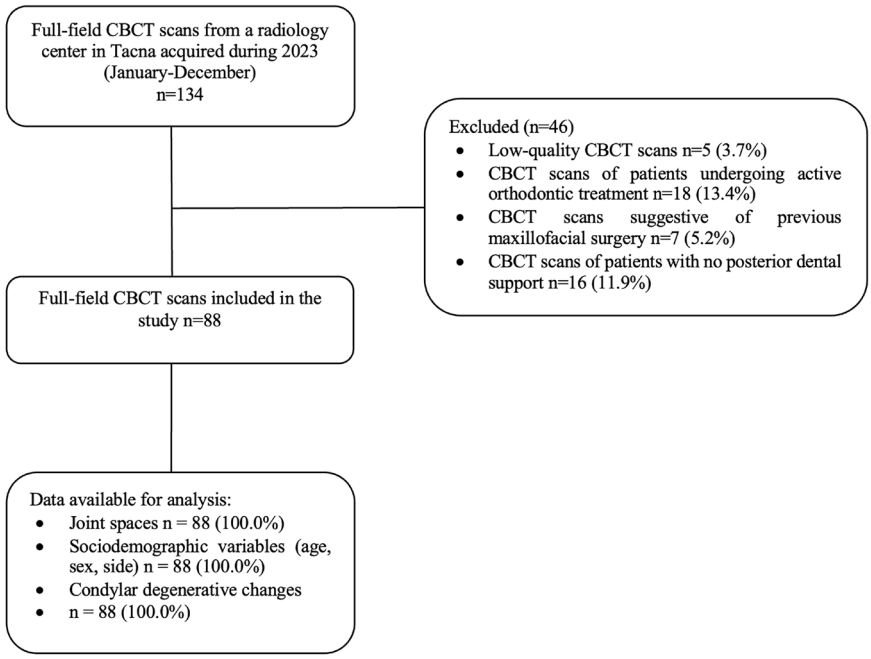

Fig. 1: Selection of CBCT scans.

on an expected occurrence proportion of 35% for degenerative changes among the evaluated CBCT scans, was 0.82. This research was approved by the Research Ethics Committee of the Faculty of Health Sciences at the Universidad Privada de Tacna, under registration: FACSA-CEI/080-05-2024. All records were coded to ensure patient anonymity.

- Image Acquisition

For image acquisition, a CBTC system (NewTom GiANO HR) was used, considering a field of view of 16 x 18 cm and a tube voltage of 90 kV. The tube current ranged from 5 to 13 mA, with scan times ranging from 16.8 s to 33.6 s and an exposure time of 10.4 s. The voxel size was 300 µm, ensuring adequate resolution for volumetric assessment of the airways.

- Tomographic analysis

For image analysis, we evaluated the following degenerative bone changes in the mandibular condyle, following characteristics outlined in previous studies based on the Research Diagnostic Criteria for Temporomandibular Disorders (RDC/TMD) [18]:

1. Flattening: This refers to the loss of the rounded contour of the condyle's articular surface.
2. Erosion: This indicates a loss of continuity along the cortical margin of the condyle.
3. Osteophyte: This involves marginal hypertrophy with sclerotic borders, accompanied by the formation of new bone tissue on the surface of the condyle.
4. Sclerosis: This is characterized by the thickening of the subchondral bone, which appears as a radiopaque area.
5. Subchondral cyst: This is defined as a cavity within the subchondral bone, appearing as a well-demarcated radiolucent area.

The CBCT scans were exported in Digital Imaging and Communications in Medicine (DICOM) format and digitized using NNT 16.4 software [19]. To obtain sagittal and coronal images of the TMJ, the scan was oriented so that the Frankfurt horizontal plane (Po-Or) was parallel to the floor [20,21]. This orientation was achieved by aligning the axial plane with a line drawn through the highest point of the external auditory meatus and the lowest point of the orbital rim on both the right and left sides [21]. Subsequently, the coronal plane was adjusted using a transportation line [22]. Next, the center and long axes of the condyles were identified from the sagittal and axial views to create the TMJ images [22]. The axial slice thickness was set to 1 mm, and adjustments in direction were made to capture the largest and most distinct images of the condyles for both the right and left joints separately [22], (Fig. 2A).

In the sagittal section, measurements were taken following the method proposed by Gorucu-Coskuner *et al*. [22]. This method involved drawing tangential lines from the highest point of the mandibular fossa to the anterior and posterior surfaces of the condyle (Fig. 2B). Three distinct spaces were defined as follows:

• Anterior Joint Space (AJS): This space is measured from the anterior tangential line to a line that is perpendicular to the mandibular fossa.

• Posterior Joint Space (PJS): This space is measured from the posterior tangential line to a line that is perpendicular to the mandibular fossa.

• Superior Joint Space (SJS): This space is determined by a perpendicular line drawn from the highest point of the mandibular fossa to the most superior surface of the condyle.

For the coronal section, measurements were taken following the recommendations of Ikeda *et al*. [23]. An imaginary horizontal line was drawn at the level of the mandibular fossa. The mediolateral width of the condyle was divided into sextants using lines that were perpendicular to the horizontal line and reached the surface of the condyle, intersecting at the midpoint of the total condylar width. The perpendicular line extending from this midpoint to the condylar surface was designated as the

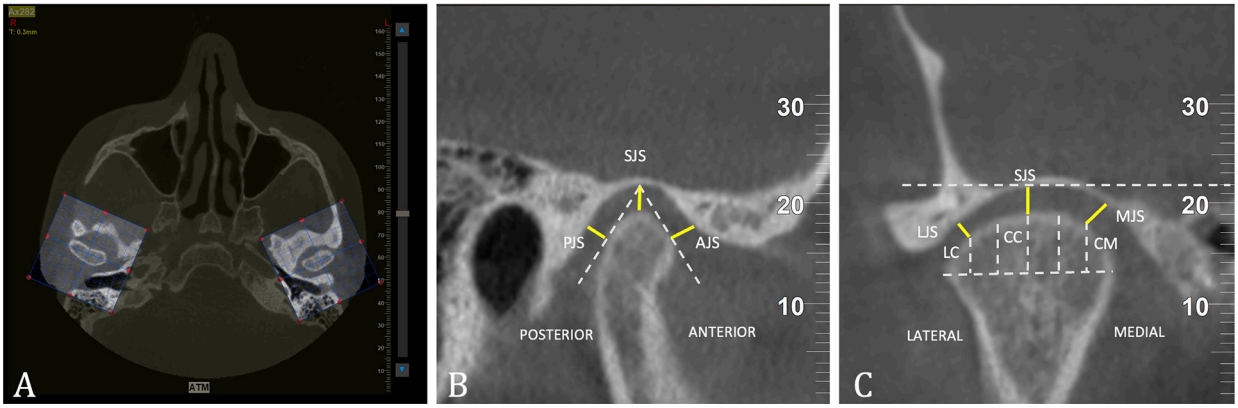

Fig. 2: (A) Axial image showing the long axes of the condyles used to create the TMJ images; (B) Measurement of the joint spaces on the sagittal section; (C) Measurement of the joint spaces on the coronal section.

central coronal point (CC). Additionally, the confluence of the first and second medial sextants was labeled the medial coronal point (MC), while the corresponding confluence of the first and second lateral sextants was identified as the lateral coronal point (LC) at the level of the condylar surface. The specific measurements taken corresponded to the following (Fig. 2C):

• Medial Joint Space (MJS): The shortest distance was measured from the medial coronal point (CM) to the mandibular fossa.

• Lateral Joint Space (LJS): The shortest distance was measured from the lateral coronal point (CL) to the mandibular fossa.

• Superior Joint Space (SJS): The shortest distance was measured from the central coronal point (CC) to the mandibular fossa.

To evaluate interobserver reliability, joint space measurements were assessed by both a maxillofacial radiology specialist and the principal investigator. The results obtained by these two evaluators were compared using the Intraclass Correlation Coefficient (ICC). The ICC values ranged from 0.730 to 0.982, indicating a high level of reliability in the measurements taken. Intra-observer reliability was also assessed by repeating measurements at different times, obtaining ICC values between 0.805 and 0.982, which also reflects high reliability.

- Statistical analyses

Data analysis was conducted using Stata® 19 software (StataCorp LP, College Station, TX, USA). A proportions test was utilized to compare the frequency of degenerative changes between the condyles. The chi-square test determined associations between degenerative changes and the participants' sex and age. Joint spaces between condyles with and without degenerative changes were compared using the Student's t-test and the Mann-Whitney U test, depending on the normality of the data, which was assessed using the Shapiro-Wilk test. The significance level for all statistical tests was set at 5%.

Results

The study sample included 88 records, comprising 24 male patients (27.2%) and 64 female patients (72.7%), with an average age of 31.2 ± 14.6 years. Table 1 displays the frequency of degenerative changes observed in the mandibular condyle within the sample, with erosion being the most common change (30.6%), followed closely by flattening of the condyle surface (29.5%).

Table 2 shows the frequency of degenerative changes in the mandibular condyle by affected side. On the right side, condylar flattening was the most frequently observed change (21.6%), whereas, on the left side, erosion predominated (25.0%). No statistically significant differences were found between the right and left sides for any of the degenerative changes ($p > 0.05$). The analysis did not reveal a statistically significant association between the distribution of degenerative changes in the mandibular condyle and gender differences ($\chi^2 = 16.1142$, $p = 0.445$). However, a statistically significant association was identified between the distribution of these degenerative changes and the patients' age categories ($\chi^2 = 77.2048$, $p = 0.005$) (Table 3). Sclerosis, osteophytes, and subchondral cysts were more prevalent in older adults; while flattening and erosion were more frequent among younger patients (Table 3). Furthermore, the analysis comparing joint spaces in sagittal and coronal sections showed no statistically significant differences ($p > 0.05$) between mandibular condyles exhibiting degenerative changes and those with normal characteristics (Table 4). Figure 3 shows the main findings of degenerative changes of the mandibular condyle.

Table 1: Characteristics of the study sample (n=88).

Characteristics	N (%)
Sex	
Male	24 (27.2)
Female	64 (72.7)
Age (years) †	31.2 ± 14.6
Degenerative changes	
Flattening	26 (29.5)
Sclerosis	14 (15.9)
Erosion	27 (30.6)
Osteophyte	13 (14.7)
Subchondral cyst	8 (9.1)
Other	2 (2.3)

† Mean ± Standard deviation.
* Percentages may add up to more than 100% because these are multiple-choice data.

Table 2: Comparison of the frequency of degenerative changes in the mandibular condyles (n=91).

Degenerative Changes	Condyle		*p-value*†
	Right (n=45)	Left (n=46)	
	n (%)	n (%)	
Flattening	19 (21.6)	11 (12.5)	0.108
Sclerosis	7 (8.0)	9 (10.2)	0.600
Erosion	12 (13.6)	22 (25.0)	0.056
Osteophyte	9 (10.2)	6 (6.8)	0.418
Subchondral cyst	7 (8.0)	4 (4.5)	0.350

† Proportion test.

Table 3: Association between degenerative changes of the mandibular condyle and the sex and age group of the participants.

Degenerative Changes	Sex		*p-value*†	Age Group				*p-value*†
	Male (n=24)	Female (n=66)		Young (n=37)	Young adults (n=36)	Mature adults (n=7)	Old adults (n=8)	
	n (%)	n (%)		n (%)	n (%)	n (%)	n (%)	
Flattening	6 (23.1)	20 (76.9)	0.445	9 (34.6)	13 (50.0)	1 (3.8)	3 (11.5)	0.005
Sclerosis	5 (35.7)	9 (64.3)		2 (14.3)	5 (35.7)	2 (14.3)	5 (35.7)	
Erosion	7 (25.9)	20 (74.1)		13 (48.1)	9 (33.3)	2 (7.4)	3 (11.1)	
Osteophyte	4 (30.7)	9 (69.2)		2 (15.2)	4 (30.7)	2 (15.3)	5 (38.4)	
Subchondral cyst	1 (12.5)	7 (87.5)		1 (12.5)	2 (25.0)	1 (12.5)	4 (50.0)	
Other	1 (50.0)	1 (50.0)		1 (50.0)	1 (50.0)	0 (0.0)	0 (0.0)	

†Chi-square test.

Table 4: Comparison of the right and left joint spaces in sagittal and coronal sections (mm) according to the presence of degenerative changes.

Tomographic section	Joint space	With changes $\bar{x} \pm SD$	Without changes $\bar{x} \pm SD$	*p*-value
Right sagittal section	AJS	2.1±0.8	2.3 ±0.7	0.240†
	PJS	2.2±1.5	1.8±1.4	0.189‡
	SJS	2.5±1.2	2.6±1.1	0.988‡
Left sagittal section	AJS	2.1±0.8	2.1±0.6	0.432‡
	PJS	2.2±1.1	1.9±0.7	0.597‡
	SJS	2.6±1.1	2.6±0.8	0.687‡
Right coronal section	LJS	1.6±0.9	1.8±0.6	0.192†
	MJS	2.2±1.2	2.3±0.9	0.238‡
	SJS	2.2±1.0	2.4±0.7	0.057‡
Left coronal section	LJS	1.9±0.8	1.7±0.6	0.794‡
	MJS	2.3±1.0	2.4±0.6	0.141‡
	SJS	2.4±1.1	2.4±0.7	0.380‡

$\bar{x}$: mean, SD: standard deviation, AJS: anterior joint space, PJS: posterior joint space, SJS: superior joint space, LJS: lateral joint space, MJS: medial joint space, SJS: superior joint space.
†Student t-test, ‡Mann-Whitney U test.

Discussion

Continuous or excessive forces applied to TMJ can result in degenerative changes in the mandibular condyle, which may include a narrowed or irregular joint space [9]. Research indicates that degenerative joint disease can manifest as joint space narrowing, irregularities in the joint space, flattening of the articular surfaces, sclerosis and erosion of the condylar bone surface, the formation of subchondral cysts, and, in later stages, the development of osteophytes [12]. In this study, findings revealed no relationship between degenerative changes in the mandibular condyle and the conditions of the joint space observed in sagittal and coronal sections. These results align with the observations of Görürgöz C *et al*. [5] and Tsuruta *et al*., [24] both of whom found no changes in joint space related to the presence or absence of degenerative changes. The discrepancies between these findings and those of other studies may be attributed to differences in the analysis methods used for the TMJ space or variations in the populations studied [25].

Degenerative changes in the temporomandibular joint (TMJ) can indicate different stages of the disease. Erosion is typically linked with the acute or early phases, while flattening, sclerosis, and osteophytes are associated with the late and adaptive phases [5]. In our study, the most common degenerative changes observed were erosion and flattening of the articular cartilage. Koç [11] reported flattening as the most frequent change, with prevalence rates of 36% and 59%, respectively. However, other studies, such as those by Massilla Mani and Sivasubramanian [9], found erosion to be the most prevalent finding at 56.6%. Additionally, Cho and Jung [26] reported erosion as the most prevalent alteration among patients presenting with pain or restricted mouth ope-

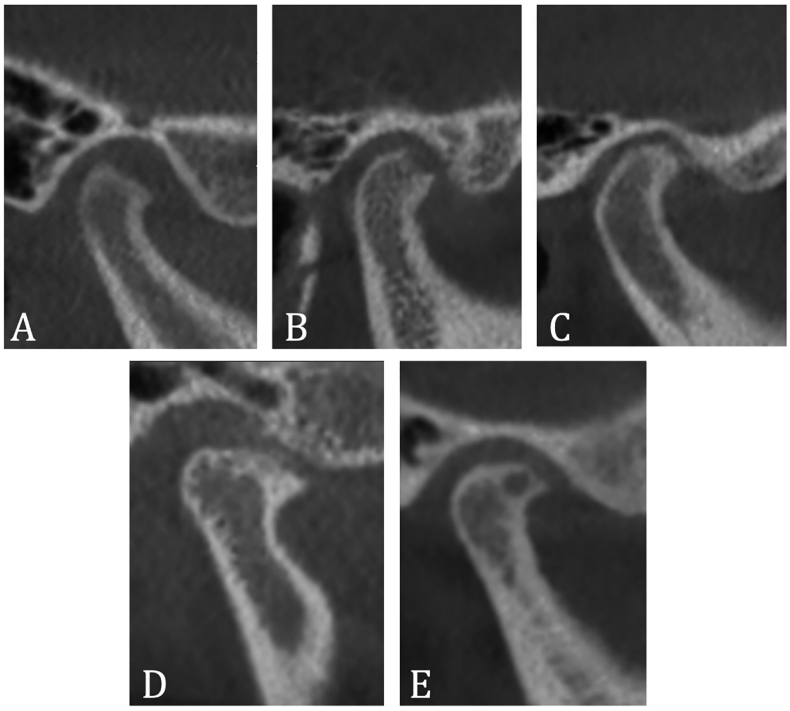

Fig. 3: Classification of degenerative changes. (A) Flattening; (B) Erosion; (C) Sclerosis; (D) Osteophyte; (E) Subchondral cyst.

ning. Such discrepancies across studies may be attributable to variations in imaging modalities, population characteristics, or diagnostic criteria [27].

In this study, we were unable to determine any significant differences in the occurrence of degenerative changes between the right and left temporomandibular joints (TMJs). Koç [11] and dos Anjos Pontual *et al*. [28] noted a higher frequency of degenerative changes in the left TMJ, although the difference was not statistically significant. Conversely, Borahan *et al*. [12] reported a higher frequency of degenerative changes on the right side and suggested that this may be linked to individuals' preferences in masticatory side usage. The disparity in degenerative changes might stem from an uneven distribution of biomechanical stress on the TMJs, influenced by these masticatory preferences [29]. Although bilateral use of the jaw is essential during chewing, it is well established that unilateral predominance in masticatory habits is a common occurrence [30].

This study examined the frequency of degenerative changes in the mandibular condyle based on sex and found that, regardless of the side evaluated, the frequencies were similar between men and women. This suggests that sex is not a significant factor in the development of these changes in the patients studied. However, it is commonly acknowledged that women have a higher prevalence of TMD, and several studies indicate that degenerative changes occur more frequently in female patients [11,28,31]. This difference is primarily attributed to hormonal variations, particularly related to estrogen and prolactin, which may exacerbate the degradation of articular cartilage and bone. Conversely, some researchers have reported no significant differences based on gender [32].

Some research has reported a relationship between degenerative changes and increasing age [12,28]. In our study, we observed that sclerosis, osteophytes, and subchondral cysts were more common in older adults, with significant differences among the various age groups. However, studies by Walewski *et al*. [32] and Crusoe-Rebello *et al*. [33] found no association between age and degenerative changes; instead, they reported significant changes in younger patients. It is important to note that degenerative changes in the TMJ have a multifactorial origin. Factors such as previous trauma, functional overload, parafunctional habits, hormonal alterations, and systemic diseases can contribute to bone changes even in young patients, while older adults may not exhibit such alterations [34].

This study has several limitations that should be considered when interpreting the results. Firstly, the retrospective design did not allow for the control or recording of variables such as the dominant chewing side or history of trauma, which could affect the observed degenerative changes. Secondly, the small sample size limits the generalizability of the results, meaning they should be understood within the study's narrow scope. Additionally, detailed clinical records were unavailable,

preventing direct correlations between the degenerative changes and the patients' symptoms or clinical conditions. Future research should aim to include additional potential confounding variables to develop a more comprehensive analytical model.

Conclusions

This study found no significant relationship between degenerative changes in the mandibular condyle and the conditions of the joint space in both sagittal and coronal sections. This indicates that these changes do not consistently impact joint measurements. Erosion was the most common type of degenerative change observed. Other findings, such as sclerosis, osteophytes, and subchondral cysts, were more prevalent in older adults. Additionally, no correlation was identified between sex and the presence of degenerative changes in the mandibular condyle.

Acknowledgement
Declared none.

Institutional Review Board Statement
This research received approval from the Research Ethics Committee of the Faculty of Health Sciences at the Private University of Tacna (registration: FACSA-CEI/080-05-2024).

Data Availability Statement
The datasets used and/or analyzed during the current study are available from the corresponding author.

Author Contributions
Lourdes Nina-Aguilar: Conceptualization, Methodology, Investigation, Writing-Original Draft, Writing-Review & Editing. Frederick Ramos-Gómez: Validation, Methodology, Writing-Review & Editing. Marco Sánchez-Tito: Conceptualization, Methodology, Investigation, Formal analysis, Writing-Review & Editing.

Funding
The authors did not receive funding for this study.

Conflict of interest
All authors declare that they have no conflict of interest to disclose.

References

1. Tanaka E, Detamore MS, Mercuri LG. Degenerative disorders of the temporomandibular joint: etiology, diagnosis, and treatment. J Dent Res. 2008;87(4):296-307.
2. Ferneini EM. Temporomandibular joint disorders (TMD). J Oral Maxillofac Surg. 2021;79(10):2171-2172.
3. Cardoneanu A, Macovei LA, Burlui AM, Mihai IR, Bratoiu I, Rezus II, et al. Temporomandibular Joint Osteoarthritis: Pathogenic Mechanisms Involving the Cartilage and Subchondral Bone, and Potential Therapeutic Strategies for Joint Regeneration. Int J Mol Sci. 2022;24(1):171.
4. Thomas DC, Singer SR, Markman S. Temporomandibular Disorders and Dental Occlusion: What Do We Know so Far? Dent Clin North Am. 2023;67(2):299-308.
5. Görürgöz C, İçen M, Kurt MH, Aksoy S, Bakırarar B, Rozylo-Kalinowska I, et al. Degenerative changes of the mandibular condyle in relation to the temporomandibular joint space, gender and age: A multicenter CBCT study. Dent Med Probl. 2023;60(1):127-135.
6. Alrizqi AH, Aleissa BM. Prevalence of Temporomandibular Disorders Between 2015-2021: A Literature Review. Cureus. 2023;15(4):e37028.
7. Qiu D, Sun S. Causal relationships between immunophenotypes, plasma metabolites, and temporomandibular disorders based on Mendelian randomization. Sci Rep. 2024;14(1):22262.
8. Nah KS. Condylar bony changes in patients with temporomandibular disorders: a CBCT study. Imaging Sci Dent. 2012;42(4):249-53.
9. Massilla Mani F, Sivasubramanian SS. A study of temporomandibular joint osteoarthritis using computed tomographic imaging. Biomed J. 2016;39(3):201-6.
10. Rehan OM, Saleh HAK, Raffat HA, Abu-Taleb NS. Osseous changes in the temporomandibular joint in rheumatoid arthritis: A cone-beam computed tomography study. Imaging Sci Dent. 2018;48(1):1-9.
11. Koç N. Evaluation of osteoarthritic changes in the temporomandibular joint and their correlations with age: A retrospective CBCT study. Dent Med Probl. 2020;57(1):67-72.
12. Vasegh Z, Safi Y, Azar MS, Ahsaie MG, Arianezhad SM. Assessment of bony changes in temporomandibular joint in patients using cone beam computed tomography - a cross sectional study. Head Face Med. 2023;19(1):47.
13. Zhang Q, Ye Z, Wu Y, Zhu Y, Liu J, Yang W, et al. Nonlinear Relationship between Temporomandibular Joint Disc Displacement Distance and Disc Length: A Magnetic Resonance Imaging Analysis. J Clin Med. 2022;11(23):7160.
14. Guercio Monaco E, De Stefano AA, Hernandez-Andara A, Galluccio G. Correlation between condylar size on CT and position of the articular disc on MRI of the temporomandibular joint. Cranio. 2022;40(1):64-71.
15. Gharavi SM, Qiao Y, Faghihimehr A, Vossen J. Imaging of the Temporomandibular Joint. Diagnostics (Basel). 2022;12(4):1006.
16. Dygas S, Szarmach I, Radej I. Assessment of the Morphology and Degenerative Changes in the Temporomandibular Joint Using CBCT according to the Orthodontic Approach: A Scoping Review. Biomed Res Int. 2022;2022:6863014.
17. Vandenbroucke JP, von Elm E, Altman DG, Gøtzsche PC, Mulrow CD, Pocock SJ, et al. Strengthening the Reporting of Observational Studies in Epidemiology (STROBE): explanation and elaboration. PLoS Med. 2007;4(10):e297.
18. Anderson GC, Gonzalez YM, Ohrbach R, Truelove EL, Sommers E, Look JO, et al. The Research Diagnostic Criteria for Temporomandibular Disorders. VI: future directions. J Orofac Pain. 2010;24(1):79-88.
19. NewTom.it. NNT NewTom: efficient image management [Internet]. 2016 [cited 2025 Jun 11]. Available from: https://www.newtom.it/en/radiology-software/nnt
20. Caruso S, Storti E, Nota A, Ehsani S, Gatto R. Temporomandibular Joint Anatomy Assessed by CBCT Images. Biomed Res Int. 2017;2017:2916953.
21. Rivero-Millán P, Barrera-Mora JM, Espinar-Escalona E, González-Del Pino CA, Martín-Salvador D, Llamas-Carreras JM. Comparison of condylar position in normal occlusion, Class II Division 1, Class II Division 2 and Class III malocclusions using CBCT imaging. J Clin Exp Dent. 2021;13(12):e1216-e1226.
22. Gorucu-Coskuner H, Atik E, El H. Reliability of cone-beam computed tomography for temporomandibular joint analysis. Korean J Orthod. 2019;49(2):81-88.
23. Ikeda K, Kawamura A, Ikeda R. Assessment of optimal condylar position in the coronal and axial planes with limited cone-beam computed tomography. J Prosthodont. 2011;20(6):432-8.
24. Tsuruta A, Yamada K, Hanada K, Hosogai A, Kohno S, Koyama J, et al. The relationship between morphological changes of the condyle and condylar position in the glenoid fossa. J Orofac Pain. 2004;18(2):148-55.
25. Martins E, Silva JC, Pires CA, Ponces-Ramalhão MJ, Lopes JD. Coronal joint spaces of the Temporomandibular joint: Systematic review and meta-analysis. J Clin Exp Dent. 2015;7(3):e435-40.
26. Cho BH, Jung YH. Osteoarthritic changes and condylar positioning of the temporomandibular joint in Korean children and adolescents. Imaging Sci Dent. 2012;42(3):169-74.
27. Vîrlan MJR, Costea DE, Păun DL, Zamfir-Chiru-Anton A, Sterian

AG, Spînu AD, et al. Degenerative bony changes in the temporal component of the temporomandibular joint - review of the literature. Rom J Morphol Embryol. 2022;63(1):61-69.
28. dos Anjos Pontual ML, Freire JS, Barbosa JM, Frazão MA, dos Anjos Pontual A. Evaluation of bone changes in the temporomandibular joint using cone beam CT. Dentomaxillofac Radiol. 2012;41(1):24-9.
29. Santana-Mora U, López-Cedrún J, Mora MJ, Otero XL, Santana-Penín U. Temporomandibular disorders: the habitual chewing side syndrome. PLoS One. 2013;8(4):e59980.
30. Koppe T, Schöbel SL, Bärenklau M, Bruchhaus H, Jankauskas R, Kaduk WM. Factors affecting the variation in the adult temporomandibular joint of archaeological human populations. Ann Anat. 2007;189(4):320-5.
31. Kurita H, Kojima Y, Nakatsuka A, Koike T, Kobayashi H, Kurashina K. Relationship between temporomandibular joint (TMJ)-related pain and morphological changes of the TMJ condyle in patients with temporomandibular disorders. Dentomaxillofac Radiol. 2004;33(5):329-33.
32.Walewski LÂ, Tolentino ES, Yamashita FC, Iwaki LCV, da Silva MC. Cone beam computed tomography study of osteoarthritic alterations in the osseous components of temporomandibular joints in asymptomatic patients according to skeletal pattern, gender, and age. Oral Surg Oral Med Oral Pathol Oral Radiol. 2019;128(1):70-77.
33. Crusoé-Rebello IM, Campos PS, Rubira IR, Panella J, Mendes CM. Evaluation of the relation between the horizontal condylar angle and the internal derangement of the TMJ - a magnetic resonance imaging study. Pesqui Odontol Bras. 2003;17(2):176-82.
34. Sánchez TM, Becerra BW. Osteoartritis (artrosis) de la articulación temporomandibular. Rev Otorrinolaringol Cir Cabeza Cuello. 2020;80(4):540-53.