

UNIVERSIDAD PRIVADA DE TACNA
FACULTAD DE CIENCIAS DE LA SALUD

Seccion de segunda Especialidad



**"EFICACIA DE LA MEMBRANA DE TEJIDO CONECTIVO FRENTE A LA MATRIZ DERMICA ACELULAR
DURANTE DIFERENTES PROCEDIEMIENTOS QUIRURGICOS**

Presentado por:

C.D. Oscar Hilario Guillen Tenorio

Asesora:

Esp. Yessica Condori Salinas

Trabajo Académico para obtener el Título Profesional de Segunda Especialidad con

mención en:

PERIODONCIA E IMPLANTOLOGIA

TACNA

2019

AGRADECIMIENTOS

A Dios por su inmenso amor, por darme la fortaleza, sabiduría para concluir un logro trascendental en mi vida

A mis padres María e Hilario, que son una bendición por enseñarme a que los grandes logros en la vida se consiguen con perseverancia, humildad, amor y respeto

A mis hijos Karen y Diego por ser una constante motivación para poder seguir avanzando y regalarles todos mis logros.

A mi esposa Vany , por su apoyo, comprensión y tolerancia en todo este tiempo de lucha constante y por el estímulo hacia mi persona.

A mis profesores de la especialidad por haber compartido sus conocimientos

A quienes confiaron y ayudaron a que se haga realidad el sueño de la especialidad

DEDICATORIA

“A NUESTROS MAESTROS DR. ELMER SALINAS Y DRA MARGOT DE LOS RIOS QUE NOS OFRECIERON SUS CONOCIMIENTOS Y ADEMAS NOS ENSEÑARON QUE LO APRENDIDO DEBE TRANSMITIRSE DE GENERACIÓN A GENERACIÓN”.

CONTENIDO

CAPITULO I	6
1. RESUMEN	6
2. INTRODUCCION	7
3. ANTECEDENTES	9
3.1 Criterios de selección:	9
3.2 Obtención y análisis de los datos	9
3.3 Resultados principales	10
4. JUSTIFICACION E IMPORTANCIA	11
5. PLANTEAMIENTO DEL PROBLEMA	11
6. OBJETIVO	12
7. DIFICULTADES O LIMITACIONES	12
CAPITULO II	13
CUERPO DEL ARTÍCULO	13
1. INJERTO	13
1.1 Concepto	14
1.2 Tipos de injertos de tejido blando en periodoncia	13
1.2.1 Injerto gingival libre	13
1.2.2 Injerto de tejido conectivo	14
1.2.3 Injerto dérmico acelular (Alloderm®)	16
CONCLUSIONES	24
BIBLIOGRAFIA	25
ANEXOS	30

CAPITULO I

1. RESUMEN

El propósito de esta revisión bibliográfica fue evaluar la eficacia de la membrana de tejido conectivo o injerto subepitelial frente a la matriz dérmica acelular durante diferentes procedimientos quirúrgicos.

La composición y la estructura biológica de ambas membranas es diferente, lo que da como resultado diferentes procesos de cicatrización.

Tanto la membrana dérmica acelular como la membrana de tejido conectivo han demostrado ser efectivos. Los resultados de esta revisión indican que la mayoría de los procedimientos de cirugía plástica periodóntica de recubrimiento radicular dieron lugar a beneficios en la reducción de la recesión gingival. Sin embargo, no existe seguridad en cuanto a qué intervención es la más efectiva debido a que todos los estudios se consideraron con riesgo incierto o alto de sesgo.¹

Palabras claves: Matriz dérmica acelular, tejido conectivo, Autoinjerto, Alloderm, Retracción gingival, defectos en tejidos blandos, matriz celular.

SUMMARY

The purpose of this review was to evaluate the efficacy of the connective tissue membrane or subepithelial graft against the acellular dermal matrix during different surgical procedures.

The composition and biological structure of both membranes is different, which results in different healing processes.

Both the acellular dermal membrane and the connective tissue membrane have proven effective.

The results of this review indicate that most periodontal plastic surgery procedures have resulted in benefits in reducing gingival recession. However, there is no certainty as to which intervention is most effective because all studies were considered with uncertain or high risk of bias

Keywords: Acellular dermal Matrix, connective tissue, autograft, Alloderm, gingival Retracción, soft tissue defects, cellular matrix

2. INTRODUCCION

La recesión gingival (también conocida como retracción de las encías) es la pérdida gradual del tejido gingival, y si no se trata puede dar lugar a la exposición de la raíz del diente. Puede involucrar uno o muchos dientes. Puede afectar el aspecto de los dientes y originar sensibilidad dentaria, caries radicular y pérdida dentaria.

La exposición de la raíz del diente se puede tratar con cirugía cosmética; las técnicas incluyen injertos y regeneración de las encías. El injerto incluye la extracción de tejido de otro lugar de la boca y su colocación con suturas sobre el área de la raíz expuesta. Con la regeneración de la encía, se utilizan biomateriales para regenerar el tejido de la encía sin la necesidad de extraerlo del cielo de la boca. Los procedimientos utilizados en los injertos de encía y en la regeneración de las encías incluyen: injertos gingivales libres, colgajos de avance coronal, injertos de matriz dérmica acelular, colgajos colocados lateralmente y regeneración tisular guiada.¹

La matriz dérmica acelular es un biomaterial que ha sido utilizado en diversas áreas de la Medicina y la Odontología con el propósito de reconstruir en superficie o volumen un tejido que ha sido afectado y que presenta alteraciones en su morfología.

El injerto de matriz dérmica acelular (ADM) ha sido utilizado como un sustituto para los injertos subepiteliales conectivos autógenos en cirugías mucogingivales, este aloinjerto es obtenido asépticamente de la piel de un humano donador. Éste es un aloinjerto de matriz dérmica acelular liofilizada compuesto por el complejo de

la membrana basal estructuralmente integrada y de la matriz extracelular, en el que los haces de colágeno y fibras elásticas son componentes principales.²

El injerto de tejido conectivo subepitelial mantiene algunos vasos sanguíneos y células. La cicatrización y la revascularización están basados en la anastomosis entre los vasos del sitio receptor y los vasos del injerto. Debido a la estructura no vital del MDA, el éxito del injerto depende de los vasos sanguíneos y las células del sitio receptor. Por esta razón, el MDA necesita mayor aporte sanguíneo comparado con el ITCS.³

El injerto de tejido conectivo subepitelial (ITCS) ha alcanzado altos niveles de éxito y predictibilidad. De igual forma, incrementa el ancho y grosor del tejido queratinizado, sin embargo, la cantidad de tejido donador necesario limita el número de dientes a tratar en un tiempo quirúrgico y eleva el dolor posoperatorio. En Odontología se ha utilizado la Matriz Dérmica Acelular (MDA) AlloDerm[®] RTM, es tejido donado que se ha procesado para retirar las células y así crear una matriz de tejido regenerativo, sirve para aumentar el ancho y largo del tejido queratinizado alrededor de los dientes, para corregir deformidades del reborde alveolar y cobertura radicular y como membrana para la regeneración ósea y RTG. El MDA actúa como armazón para la proliferación de células epiteliales, fibroblastos y vasos sanguíneos del sitio receptor para la reorganización. Esta membrana sustituye al ITCS. Estudios previos compararon el MDA con el ITCS, en cuanto a las recesiones gingivales y se obtuvieron resultados similares.

3. ANTECEDENTES

Con el propósito de responder a la interrogante clínica, se realizó una revisión sistemática utilizando tres bases de datos PubMed, Cochrane y Google scholar. Se revisaron los artículos publicados en inglés y español, que estuvieran disponibles en bases electrónicas antes citadas. Se realizó una búsqueda para identificar aquellos estudios aleatorios controlados que comparan la técnica de injerto de tejido conectivo subepitelial con la técnica de injerto de matriz dérmica acelular en cuanto a la cobertura radicular y el aumento de tejido queratinizado. Se realizó una búsqueda de estudios relacionados con los siguientes términos: recesión gingival, cirugía mucogingival, injerto de tejido conectivo subepitelial, injertos de matriz dérmica acelular, alloderm, aloinjertos de matriz dérmica acelular. Lo primero que se hizo fue una revisión de los títulos y los resúmenes para determinar la relación con el tema en cuestión. Solamente se revisó el texto completo en los estudios con posible relevancia para el tema. Las publicaciones utilizadas fueron publicadas entre 2012 y 2018.

3.1 Criterios de selección:

Se consideraron estudios, que describían procedimientos quirúrgicos utilizando matriz dérmica acelular y otros que utilizaban membrana de tejido conectivo, estudios con una antigüedad no mayor a 5 años.

3.2 Obtención y análisis de los datos

La extracción de los datos, se realizó luego de una revisión de las investigaciones seleccionadas, se analizó los principales datos estadísticos y el resultado de cada estudio para la posterior comparación y conclusiones.

3.3 Resultados principales

En la búsqueda inicial se encontraron 84 artículos, de los cuales para la revisión se incluyeron 12 estudios científicos.

El total de personas evaluados en los 12 estudios fue de 124 pacientes con recesiones gingivales. Las edades de los pacientes oscilaban entre 20 y 60 años.

- A. En la mayoría de estudios donde se utilizó injertos de tejido conectivo subepitelial y/o Matriz dérmica acelular, se observaron mejorías significativas, en cuanto a cobertura gingival, ancho de encía queratinizada y nivel de inserción. No se observó diferencias estadísticas en cuanto a la profundidad sondeable inicial y postquirúrgica. Los dos procedimientos fueron efectivos en el mejoramiento de los parámetros clínicos evaluados inicialmente. En cuanto a la cantidad de encía queratinizada, hubo una diferencia estadística, fue mayor cuando se utilizó injerto de tejido conectivo subepitelial. El uso de la MDA evita un segundo sitio quirúrgico por lo que disminuye la morbilidad posoperatoria.³ (Navarro Navaro Carolina)

- B. Un estudio señala, que el grupo que utilizó, la Matriz dérmica acelular (ADMA) mostró un 86,93% de cobertura de la raíz media, mientras que el grupo de pacientes en los que se utilizó Colgajo de tejido conectivo subepitelial (SCTG) mostró un 84,72% a los seis meses posteriores a la cirugía. El aumento medio en el ancho de la encía queratinizada fue significativamente mayor en el grupo de SCTG (3.3 ± 0.48 mm) en comparación con el grupo de ADMA (2.4 ± 0.51 mm).⁴ (Shori T)

Los efectos adversos informados en los estudios incluyeron malestar y dolor, pero los mismos estaban relacionados principalmente con el sitio de donde se tomó el injerto tisular y, por lo general, ocurrieron en la primera semana después de la cirugía y no influyeron en los resultados

del recubrimiento radicular. Se necesitan estudios de investigación adicionales sobre los resultados que se deben lograr con cada procedimiento de cirugía plástica periodóntica de recubrimiento radicular

4. JUSTIFICACION E IMPORTANCIA

Es conocido el uso de la membrana de tejido conectivo y de la matriz dérmica acelular en diferentes procedimientos quirúrgicos, dentro de las cuales se encuentra el Alloderm, membrana de tipo acelular cuya composición es biocompatible con tejido mucoso del ser humano.

Es de gran importancia que el especialista, conozca las características, bondades y diferencias que existe entre dichas membranas, ya que conllevaría a la correcta planificación y uso, según sea el diagnóstico clínico. En cuyo caso la planificación preoperatoria evitaría complicaciones y fracasos desagradables con resultados óptimos postquirúrgicos de la encía.

5. PLANTEAMIENTO DEL PROBLEMA

Existen diversos problemas y defectos a nivel de tejido gingival, que provocan una recesión a nivel radicular y hasta pérdida dental en muchos casos. En la actualidad se conoce el uso de la membrana de tejido conectivo y de la matriz dérmica acelular en diferentes procedimientos quirúrgicos, pero es para muchos desconocidos cuando y cual membrana es más eficaz, es motivo por el cual este estudio bibliográfico tiene como finalidad descubrir; “Cuál es la eficacia de la membrana de tejido conectivo o injerto subepitelial frente a la matriz dérmica acelular durante diferentes procedimientos quirúrgicos”

6. OBJETIVO

El objetivo de esta revisión fue evaluar la eficacia de la membrana de tejido conectivo o injerto subepitelial frente a la matriz dérmica acelular durante diferentes procedimientos quirúrgicos.

7. DIFICULTADES O LIMITACIONES

Existen datos limitados sobre el cambio estético según la opinión de los pacientes y la preferencia de los mismos por un procedimiento específico

CAPITULO II

I. CUERPO DEL ARTÍCULO

1. INJERTO

1.1 Concepto:

Trasplante de un tejido o de un órgano a otra parte del organismo o a otro individuo, para reparar una pérdida de sustancia, la funcionalidad, mejorar las condiciones del área lesionada o con finalidad estética. Cuando el injerto proviene de otro tejido u órgano del mismo organismo se denomina autoinjerto, mientras que si proviene de un gemelo idéntico se habla de un isoinjerto, y de un aloinjerto o homoinjerto si el donante es otro individuo de la misma especie. Se reserva el nombre de heteroinjertos para los casos en que el donante es un miembro de otra especie distinta.⁵

1.2 Tipos de injertos de tejido blando en periodoncia

1.2.1 Injerto gingival libre

Se utiliza para el aumento de encía adherida, cubrimiento radicular, aumento de fondo de vestíbulo, aumento de cresta, eliminación de tatuajes de amalgama y en cirugía periimplantaria.

Se considera el “gold standard” para aumento de encía adherida. Es una técnica simple y con alto porcentaje de éxito.

Sus desventajas son las siguientes: requiere 2 áreas quirúrgicas, contamos con una cantidad limitada de injerto, deja una herida abierta en la zona donante que curará por segunda intención, existe variabilidad en el éxito del cubrimiento radicular, en algunas ocasiones existe poco aporte vascular del injerto, y tiene menor armonía en el color con los tejidos adyacentes (menor estética).⁶

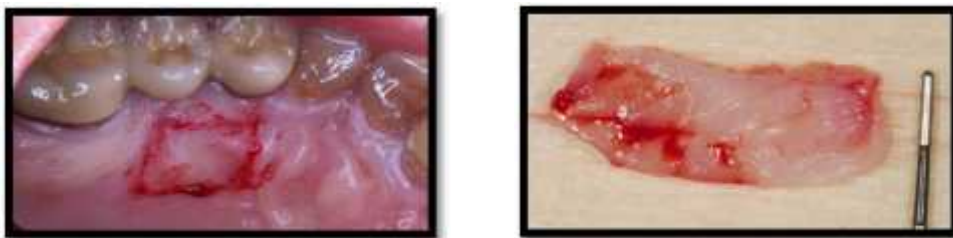

Fig.1 Injerto libre de encía

Fuente: <https://www.propdental.es/periodontitis/injerto-gingival-libre/>

1.2.2 Injerto de tejido conectivo

Está indicado para el cubrimiento radicular, la corrección de defectos alveolares, afectaciones de furca y en cirugía periimplantaria.

Se considera el “gold standard” para el cubrimiento de raíces, utilizando para ello técnicas que aseguran una doble vascularización del injerto. Éste injerto sufre una menor contracción comparado con el gingival libre, causa un menor discomfort en la herida donante, y se puede aplicar en varios dientes. El resultado estético es mejor, con una armonía en el color con los tejidos adyacentes.⁶

- Características clínicas y obtención del Injerto de tejido Conjuntivo

La obtención debe realizarse, de preferencia, en el paladar o la región retromaxilar/mandibular. Durante la exploración debería haberse registrado la altura del paladar, dado que es decisiva en relación con la altura del injerto a obtener. En algunos casos, cuando el paladar es alto, puede dividirse el injerto de tejido conjuntivo para obtener el doble de longitud y poder cubrir recesiones múltiples.⁷ La obtención empieza con una incisión horizontal en sentido mesiodistal que se prolongará de acuerdo con el número de piezas dentales a tratar. La distancia al margen gingival suele ser de 2 a 3 mm; si es demasiado escasa, existe el riesgo de denudación de la raíz palatina, sobre todo en los primeros molares. En sus inicios, la incisión se prolongaba hasta el hueso, si el tejido blando es suficientemente fuerte, la incisión no debería superar los 2 mm. de profundidad.

⁷Esta variante mejora las posibilidades de cicatrización por primera intención de la herida producida con la extracción de tejido conjuntivo.

- **Manejo de injerto de tejido conectivo**

- El tejido obtenido puede alisarse extraoralmente. Después de colocarlo en el lecho receptor, se fija con suturas, a continuación se presiona con los dedos o con un tapón impregnado para afinar el coágulo sanguíneo⁷.
- El tiempo transcurrido entre la obtención y la incorporación del injerto en el lecho no debería superar los 60 segundos. En caso necesario, la cicatriz del paladar no se tratará hasta haber colocado el injerto.⁷
- El grosor del injerto libre de mucosa debería ser homogéneo y de entorno de 1 hasta 1,5 mm. Cuando los injertos son demasiado finos aumenta el riesgo de necrosis, y de ser excesivamente gruesos pueden reducir el riego sanguíneo en la fase inicial y derivar en necrosis, especialmente de las capas de la superficie. Al principio, el injerto sólo se alimenta por difusión. La revascularización empieza entre el segundo y tercer día posteriores a la intervención. Para que la barrera de difusión sea mínima, el tejido transplantado debería, una vez colocado en el lecho receptor, presionarse con un tapón estéril impregnado para lograr que el coágulo sanguíneo entre el injerto libre y el tejido de debajo sea lo más fino posible.⁷

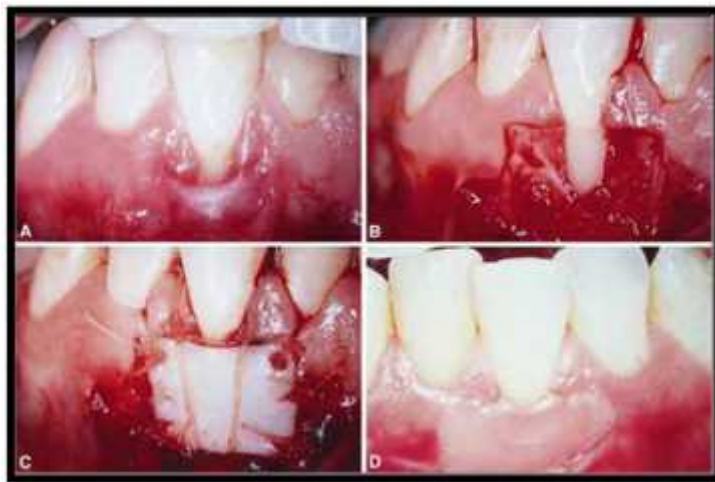


Fig.2 Tratamiento de recesión gingival, con injerto de tejido conectivo

Fuente: www.acelity.com/products/alloderm-select

1.2.3 Injerto dérmico acelular (Alloderm®)

ALLODERM o Matriz dérmica acelular no inmunogénica obtenida de un tejido humano cadavérico.

Los injertos de piel, se comenzaron a utilizar como apósitos biológicos a fines de 1800 para el tratamiento de pacientes quemados (Gidner, J. 1881 Med,Res.NY 20: 119). Hoy en día los injertos frizados y desecados tiene ciertas ventajas con respecto al uso de injertos de piel fresca. Una de esas ventajas es que no son inmogénicos, impidiendo el fenómeno de eliminación del mismo; y que su contracción en la cicatrización no produce queloides, (Abbot W. 1969) Alloderm fue utilizado en medicina a partir de su resultado en cirugía plástica (Achauer BM,1998, Wainwright DJ, 1994), en otorrinolaringología (Mc Feedy, 2000) y en neurocirugía (Barret, 1999) y en pacientes con quemaduras severas (Lattari, 1992-1997).

Dentro de la odontología, su uso se implementó alrededor de 1994 y estaría indicado para técnicas quirúrgicas.

Según **Silverstein, Callan, 1994**, es un aloinjerto, en el cual todas las células de la dermis y de la epidermis han sido completamente removidas a través de un proceso de congelamiento y desecado. Esto resulta en un biomaterial que no produce una respuesta inmune y reduce significativamente la cicatrización.⁸

La Matriz Dérmica Acelular (ADM), ha sido creada pensando en los pacientes que no presentan un sitio donante idóneo o en quienes no desean dos sitios quirúrgicos. Es obtenida de cadáveres humanos, bajo un arduo trabajo de asepsia para cumplir con los requisitos de biocompatibilidad, evitando la transmisión de enfermedades o la reacción inmunológica.¹⁰

Esta matriz sirve como andamiaje estructural para la migración de fibroblastos y subsecuente revascularización que facilita la integración de la membrana en el tejido periodontal. El uso de esta matriz como injerto en el cubrimiento de recesiones gingivales ha mostrado buenos resultados y evita un segundo sitio quirúrgico, pero aumenta los costos del procedimiento.⁹

La búsqueda de sustitutos de tejidos autogénicos ha llevado a considerar el uso de aloinjertos.¹⁰

Está indicado para el cubrimiento radicular, el aumento de cresta y el aumento de encía queratinizada. Podemos contar con una cantidad ilimitada de injerto, sus resultados estéticos son buenos, y, al no requerir una segunda zona quirúrgica, ofrece menor morbilidad para los pacientes. Ofrece una ventaja clara en casos de recesiones múltiples de tramos de dientes muy largos.⁶

Entre sus desventajas, la poca predictibilidad en la ganancia de encía queratinizada, la poca evidencia de estabilidad a largo plazo, su contraindicación en pacientes alérgicos a ciertos antibióticos, y una técnica quirúrgica laboriosa.⁶



Fig. 3 www.biohorizons.com/alloderm.aspx

1.2.3.1 Indicaciones:

Profundización del vestíbulo

- Aumento de encía insertada
- Defectos en tejidos blandos
- Cubrimientos de recesiones
- Extensión de colgajos de tejidos blandos sobre injertos óseos
- RTG: como membranas ¹⁰

1. 2.3.2 Características del material

Esta matriz tiene dos lados:

- Lado de la membrana Basal: Opaco

- Rugoso
- No absorbe sangre
- Lado Dermal o Conectivo: Brillante
- Liso
- Absorbe sangre rápidamente

1.2.3.3 Composición

Está compuesto por:

- Complejo de membrana basal con la unión dermo-epitelial (BMC)
- Colágeno
- Elastina
- Proteoglicanos
- Plexo vascular

1.2.3.4 Tamaño

4 Tamaños: 10x10 mm, 10x20 mm, 10x40 mm y 20x40 mm

El complejo BMC, contiene laminina, colágeno tipo IV y VII. Y la función de esas estructuras es la unión de la dermis con la epidermis.¹⁰

Las fibras colágenas y elásticas difieren en su orientación dentro de la dermis reticular y papilar.¹⁰

Las colágenas se orientan al azar en la dermis papilar, pero perpendiculares a las líneas de tensión en la dermis reticular profunda.

Las fibras elásticas son finas y están dispersas en la dermis papilar, mientras que son más gruesas y forman un complejo tridimensional en la dermis reticular.

Con respecto al plexo dermal papilar, éste juega un rol importante dentro del proceso de remodelado; la disposición de las fibras colágenas tienden a depositarse alrededor del tramado vascular. Si el plexo está ausente, el remodelado del colágeno ocurre alrededor de los patrones alterados de vascularización con formación de tejido de granulación y

formación cicatrizal.

Los proteoglicanos proveen un reservorio de factores de crecimiento y están involucrados en la angiogenesis y regulación de funciones celulares (ácido hialurónico, y condritin sulfato).¹⁰

1.2.3.4 PROCESAMIENTO

El procesamiento fue estudiado por Atkinson donde se caracterizó en forma histológica, por microscopia electrónica con análisis inmuno histoquímicos de la matriz extracelular y de la BMC. El tejido es obtenido de banco de tejidos, siguiendo las normas de la Asociación Americana de bancos de Tejidos, adheridos a la FDA.

Los donantes son examinados mediante su historial médico, social, y un exámen serológico que incluye:

- Antígeno de superficie para Hepatitis B (HBsAg)
- Anticuerpo para el virus de la Hepatitis C (HCV)
- Anticuerpo para el virus de la Inmunodeficiencia Humana (HIV) tipo 1 y 2
- Anticuerpos para el virus T-linfotrópico (HTLV-1)
- Sífilis (VDRL o RPR)

Y se verifica microbiológicamente las muestras para que estén libres de crecimiento de hongos y bacterias patógenas.

Esta matriz lograda carece de células que pudiesen tener antígenos de superficie Clase I o II del Complejo Mayor de Histocompatibilidad, que producirían el rechazo del injerto.¹⁰

1.2.3.5 MANEJO QUIRÚRGICO

- **Preparación e Hidratación del Material**

Debe mantenerse refrigerado entre los 2° y 8° C. Bajo esas temperaturas puede permanecer sin uso durante 2 años.

Se hidrata por 10 minutos y no más de 4 horas a temperatura ambiente. Pueden colocarse varias piezas a la vez.

Se coloca en una cápsula de Petri estéril con solución salina estéril 50ml o solución de Ringer Lactato, durante los 5 primeros minutos.

Luego se retira, y se pone nuevamente en otra cápsula con una nueva solución, durante los 5 minutos restantes.

Se recorta según la forma del sitio receptor antes de su hidratación.¹⁰

- **Sitio receptor**

Una vez hidratado se coloca en la zona quirúrgica. Luego de su colocación en el lecho, se observan dos lados: uno que se tiñe con sangre, que es el tejido conectivo. Según el fabricante, éste debe ubicarse en contacto con el lecho. El lado que queda de color blanco, es la membrana basal y se coloca mirando hacia el colgajo.¹⁰

Para su aplicación posee dos hendiduras o líneas horizontales que deben ser ubicadas, una en la parte superior izquierda y otra en la parte inferior derecha. Esto asegura la correcta ubicación de sus caras.

Harris observó que no existen diferencias clínicas en colocar el material de uno u otro lado.¹⁰

Se realiza presión con una gasa durante 3 a 5 minutos para adherir y adaptar el injerto al sitio receptor.

- **Sutura**

Catgut o Reabsorbible

- **Reposición del colgajo**

1.2.3.6 Complicaciones

Si se observa necrosis e infección del ALLODERM, no debe ser movilizado hasta pasado el tiempo de completada su vascularización (8 a 10 días como mínimo).

La movilización mecánica o el cambio del apósito pueden producir separación del injerto del lecho.¹⁰

1.2.3.7 Indicaciones posquirúrgicas

- Suspender higiene oral
- Enjuagues bucales
- ATB
- Analgésicos
- Retiro de apósito periodontal: 15 días
- Dieta blanda⁹

1.2.3.8. Ventajas

- Reduce la necesidad de un autoinjerto
- Tamaño y espesor
- Estética
- Disminución del tiempo quirúrgico
- Menor dolor postoperatorio
- Evita la formación de exostosis¹⁰
- Posibilidad de cobertura de múltiples recesiones

En un estudio realizado por Aichelman, valoró la estética de los tejidos injertados, encontró que los contornos del tejido y el color fueron más favorables cuando las recesiones se trataron con ADM.

1.2.3.9 Desventajas

- Técnica sensible
- Mayor tiempo de cicatrización
- Costo

Presenta una desventaja y es que debido a la estructura no vital del ADM, el éxito del injerto depende de los vasos sanguíneos y las células del sitio receptor. Por esta razón, el ADM necesita mayor aporte sanguíneo. El ADM expuesto puede necrosarse y hacer que la cobertura radicular sea incompleta.¹⁰

1.2.3.10 Contraindicaciones

Hipersensibilidad a antibióticos: Neomicina, Penicilinas, Estreptomina, Kanamicina. Dentro de la fase de procesamiento, los injertos son transportados en medios buffers que contienen antibióticos, a pesar que se le realizan repetidos lavajes, pueden permanecer restos en su superficie, por lo cual, se restringe el uso a pacientes que hayan tenido reacciones tóxicas o de hipersensibilidad a estas drogas.⁸

1.2.3.11 Factores a tener en cuenta

- Infección local o sistémica
- Vascularización del sitio receptor
- Trauma mecánico
- Condición médica del paciente
- Antisépticos y antibióticos: nitrato de plata, hipoclorito de sodio, alcohol, fenoles, peróxido de carbamida, benzocaína, hidrocortisona, micomazol, neomicina, nitrato de zinc, (inhiben el crecimiento y diferenciación de células en cultivos).

1.2.3.12 Cicatrización¹¹

DIA 1:

Alloderm ofrece un esqueleto biológico integrado por los canales de los vasos sanguíneos para la resvascularización, la matriz colágena y elástica como estructura para la repoblación celular y los proteoglicanos para dirigir esos procesos.

DIA 3:

Mínima cantidad de vasos capilares pueden ser discernidos dentro del injerto. Células endoteliales migran por los canales vasculares preexistentes; pero la mayoría del injerto permanece avascular.

DIA 7:

Repoblación fibroblástica. Células de los márgenes del colgajo comienzan a epitelializar la

superficie de la membrana basal.

DIA 10:

Aparece blanco, a medida que se vasculariza comienzan a aparecer zonas más rosadas. La capa superficial sobre el Alloderm se ve delgada y blanquecina.

2 semanas:

La matriz se halla vascularizada con zonas eritematosas y zonas reepitelializadas

3 / 4 semanas:

El área se halla totalmente integrada. Puede verse la contracción del injerto.

6 / 8 semanas:

El contorno y el color del tejido se han normalizado. La sensibilidad y la presión pueden ser detectadas por el paciente.

12 semanas:

Maduración y estabilidad de la encía.¹¹

1.2.3.13 Histología

La tinción y el hallazgo de las fibras elásticas hacen el diagnóstico diferencial con los autoinjertos.

Las fibras elásticas están presentes en la piel y en el Alloderm pero no en la gíngiva normal.

Las fibras elásticas pueden ser utilizadas como marcadores para la matriz dérmica acelular por medio de la tinción de Verhoeff's.

Si las fibras elásticas no son vistas, se asume que la matriz no está involucrada en los resultados, en cambio si se observan se asume que han participado en la cicatrización y han sido incorporadas.

II. CONCLUSIONES

- La membrana de tejido conectivo o injerto subepitelial de tejido conjuntivo y la Matriz dérmica acelular, se pueden usar como procedimientos de recubrimiento radicular para el tratamiento de los defectos de recesión localizados.
- La evidencia disponible indica que en los casos en los que se espera el recubrimiento radicular y la ganancia en el ancho del tejido queratinizado, el uso de injertos subepiteliales de tejido conjuntivo muestra una mejoría leve en el resultado.
- Otros estudios indican que los injertos de matriz dérmica acelular parecen ser el sustituto del tejido blando que puede proporcionar los resultados más similares a los logrados con los injertos subepiteliales de tejido conjuntivo.
- Los datos actuales apoyan la aplicación clínica de los injertos de ADM en la reconstrucción de los defectos de la mucosa oral causados por diversas enfermedades orales.¹¹
- Con respecto a la técnica utilizada para la colocación del injerto, la "técnica de túnel modificada", se consideró una de las mejores opciones debido a que proporciona un mejor resultado clínico favoreciendo el resultado estético.

BIBLIOGRAFIA

1. Procedimientos de recubrimiento radicular para el tratamiento de los defectos de recesión localizados y múltiples Revisión sistemática Cochrane - Intervención Versión publicada: 02 octubre 2018
2. Morillo Monegro Laura Mariel, Rodríguez Pulido Jesús Israel, Martínez Sandoval Gloria, Matriz dérmica acelular en cirugía mucogingival, Acellular dermal matrix in mucogingival surgery-121Revista ADM 2016; 73 (3): 121-126 www.medigraphic.com/adm
3. Navarro Navaro Carolina, Zerón Agustín, Comparacion entre la matriz dérmica acelular y el tejido conectivo como materiales de injero para el recubrimiento de recesiones gingivales. Revision sistémica de la literatura.Revista Mexicana de Periodontología Vol. 2 Num.3 Sep.Dic.2011
4. Shori T¹, Kolte A, Kher V, Dharamthok S, Shrirao T. Una evaluación comparativa de la efectividad del aloinjerto de matriz dérmica acelularsubpedicular con injerto de tejido conectivo subepitelial en el tratamiento de la recesión marginal del tejido aislado: un estudio clínico. 2015
5. DOCTISSIMO www.doctissimo.com › Inicio › Salud › Diccionario médico (16 Octubre 2016)
6. Vieira Dario, Clinica Propdental, [última visita 30-09-19] <https://www.propdental.es/periodontitis/tipos-de-injertos-de-tejido-blando>
7. Meyle Jorg, Injertos de tejido blando en Cirugía periodontal plástica y estética. Volumen 20, numero 3, 2010. Pág.230
8. Jesús Israel Rodríguez Pulido,* Gloria Martínez Sandoval,** Juan Manuel Solís Soto , Laura Mariel Morillo Monegro,* Articulo de Revisión Matriz dérmica acelular en

cirugía mucogingival. Acellular dermal matrix in mucogingival surgery. Revista ADM 2016; 73 (3): 121-126

9. Molano Valencia Pablo, Uso de matriz dérmica acelular para el cubrimiento radicular de una recesión gingival en lingual de un incisivo central inferior. Caso Clínico Revista ADM /JULIO-AGOSTO 2011/VOL .LXVIII. No.4. pp.
10. Marco Antonio Alarcón, Karla Tatiana Díaz, Milena Muñoz, Recubrimiento de recesiones múltiples: Uso de matriz dérmica acelular vs. Matriz de colágeno Reporte de un caso, Rev Estomatol Herediana. 2016 Octubre-Dic; 26 (4):236-43. Pág. 240
11. Shulman J, Alloderm matriz dérmica acelular. 1996, Wei 2002 www.fundacioncarraro.org/articulos_alloderm.php
12. Shi LJ¹, Wang Y, Yang C, Jiang WW La evaluación comparativa de la efectividad del aloinjerto de matriz dérmica acelular subpedicular con injerto de tejido conectivo subepitelial en el tratamiento de la recesión marginal del tejido aislado : un estudio clínico .
13. Hofmänner P¹, Alessandri R, Laugisch O, Aroca S, Salvi GE, Stavropoulos A, Sculean A. La predictibilidad de las técnicas quirúrgicas utilizadas para la cobertura de múltiples recesiones gingivales adyacentes: una revisión sistemática. 2 artículos 2012
14. Zhang Y¹, Guo D, Zeng RX, largo B, Liu XX, Cheng G Características histopatológicas y ultraestructurales de la matriz dérmica alogénica acelularinjertada con autoinjerto de piel de espesor parcial dividido: resultados a medio y largo plazo. 2008
15. Shulman J. Evaluación clínica de un aloinjerto dérmico acelular para aumentar la zona de encía adherida. 7 artículos 1996

16. Rahmani ME¹, Lades MA. Evaluación clínica comparativa de aloinjerto de matriz dérmica acelular e injerto de tejido conectivo para el tratamiento de la recesión gingival
17. Puisys A , Vindasiute E , Linkevciene L , Linkevicius T El uso de membrana de matriz dérmica acelular para el aumento vertical de tejidos blandos durante la colocación de implantes sumergidos: una serie de casos. 2014
18. Shi LJ¹, Wang Y, Yang C, Jiang WW Aplicación de matriz dérmica acelular en la reconstrucción de defectos de la mucosa oral en 36 casos 2012.
19. Koudale SB , Charde PA , Bhongade ML Koudale SB , Charde PA , Bhongade ML Una evaluación clínica comparativa de aloinjerto de matriz dérmica acelular e injerto de tejido conectivo subepitelial para el tratamiento de recesiones gingivales múltiples .
20. Thakare P , Baliga V , Bhongade ML . Información del autor Evaluación comparativa de la efectividad del aloinjerto de matriz dérmica acelular y del tejido conectivo subepitelial al colgajo coronario avanzado solo en el tratamiento de recesiones gingivales múltiples : un estudio clínico . 2013
21. Comparación entre injerto autólogo de tejido conectivo y matriz dérmica acelular xenogénica en la reconstrucción de encía queratinizada alrededor de implantes dentales. revisión y a propósito de un caso controlado y aleatorizado poster (pdf available) · february 2015 *with* 224 reads , barcelona, 49ª reunión anual de la sociedad española de periodoncia y osteointegración .
- 22. JOSE ANGEL LOI** Profesor Titular Regular Cátedra de Periodoncia FOUNT. DR. ALBERTO MONTERO CÓRDOBA Jefe de Trabajos Prácticos Cátedra de Periodoncia FOUNT INJERTO DÉRMICO ACELULAR. Caso clínico. Resultado a ocho años.
23. Juárez Membreño IA, Comparación de dos técnicas en el manejo quirúrgico de la recesión radicular utilizando matriz dérmica acelular. Reporte de un caso Comparison

of two surgical handling techniques for gingival recession using an acellular dermal matrix. A case report. AVANCES EN ODONTOESTOMATOLOGÍA Vol. 30 - Núm. 4 – 2014

24. Medina Chambilla, J., Residente de Periodoncia e Implantes de la Universidad Peruana Cayetano Heredia. Lima, Perú. Castillo Monzón, R., Docente del Postgrado de Periodoncia e Implantes de la Universidad Peruana Cayetano Heredia. Aplicación clínica de la Matriz Dérmica Acelular para coberturas radiculares - Revisión de literatura. *Aceptado para Publicación:19/11/2014*
25. Jorge González Quesada1 Fecha de ingreso:1/8/18. Fecha de aceptación: 24/8/18 Matriz dérmica acelular para el tratamiento de recesiones gingivales: reporte de caso clínico Acellular dermal matrix for the treatment of gingival recession: a case report.
26. matrices dérmica acelular Uso en cirugía reconstructiva y estética de mama, PDS II de sutura.
27. Investigación **AlloDerm® abstracts** Matriz Dérmica Acelular para Cirugía Mucogingival: Meta-Análisis Tratamiento de la Retracción Gingival Mediante el Uso de un Material de Injerto Dérmico Acelular: Serie de 12 Casos.
28. Cairo, F., Nieri, M., Cincinelli, S., Mervelt, J., y Pagliaro, U. (2011). The interproximal clinical attachment level to classify gingival recessions and predict root coverage outcomes: an explorative and reliability study. *Journal of Clinical Periodontology*, 38(7), 661-666. <https://doi.org/10.1111/j.1600051X.2011.01732.x>
29. Comparación entre injerto autólogo y aloinjerto para el tratamiento de recesiones gingivales. *Rev Sal Quintana Roo* 2011; 4(16) 5-9
30. Rivera Chú R. K., Castillo Monzón R., Málaga Figueroa. Tratamiento de recesiones gingivales ODOVTOS-Int. J. Dent. Sc. | No.18 Special Clinical Issue: 69-75, 2016. ISSN:1659-1046. 75González: Recubrimiento radicular de recesiones gingivales con matriz dérmica acelular. Repore de un caso clínico con Matriz dérmica acelular(AlloDerm): Resultados a corto plazo en zona estética. *Revista clínica de Periodoncia, implantología y rehabilitación oral*. 2009: 2:3: 182-186

31. Lorenzo R, García V, Orsini M, Martin C, Sanz M. Clinical efficacy of a xenogeneic collagen matrix in augmenting keratinized mucosa around implants: a randomized controlled prospective clinical trial. *Clin Oral Implants Res* 2012;23:316-24.

ANEXOS

FORMATO PICO (P: poblacion; I: intervencion; C: comparacion; O: outcome)

AUTOR	DISEÑO DE ESTILO	POBLACION	INTERVENCION	COMPARACION	RESULTADO	SEGUIMIENTO
Hofmänner P 1 , Alessandri R , Laugisch O , Aroca S , Salvi GE , Stavropoulos A , Sculean A . 2012	la base de datos de PubMed. búsquedas manuales adicionales búsqueda literatura gris	La selección de 16 publicaciones	la técnica de túnel suprapariosteal	múltiples recesiones gingivales adyacentes (MAGR)	La cobertura media de la raíz obtenido con el colgajo coronario avanzado modificado se mantuvo durante un periodo de 5 años	6 a 12 meses
Zhang Y 1 , Guo D , Zeng RX , Largo B , Liu XX , Cheng G 2014	Histopatológicas y microscópicas electrónicas	17 pacientes	23 muestras de biopsia	Cambios a medio y características histopatológicas y microscópicas electrónicas de la MDA injertada con autoinjerto	Solo el número de capas epidérmicas mostró una diferencia significativa	6 meses a 2 años
Rahmani ME 1 , Lades MA . 2015	Comparar el ADMA con el injerto de tejido conjuntivo subepitelial (SCTG) en tto de la gingival recesión."	14 pacientes con 20 recesiones gingivales de grado I y II de Miller	2 grupos de control (SCTG) y prueba (ADMA). En cada grupo se trataron diez defectos de recesión.	Evaluación clínica comparativa de aloinjerto de MDA e injerto de tejido conectivo	ADMA y SCTG podrían producir los mismos resultados en tto exitoso de recesiones gingivales	6 meses
Puisys A 1, 2 , Vindasiute E 1, 2 , Linkeviciene L 3 , Linkevicius T 1, 2, 3 2014	Reporte de casos	40 pacientes 15 pacientes machos y 25 hembras	aumento vertical de tejidos blandos durante la colocación de implantes	Eficiencia MDA para aumentar el grosor del tejido blando periimplantado vertical durante la colocación del implante	la MDA se puede utilizar con éxito para el aumento vertical de tejidos blandos. El aumento l grosor del tejido blando fue de 2.21 ± 0.85	3 meses
Shi LJ 1 , Wang Y , Yang C , Jiang WW . 2014	Reporte de casos	36 pacientes	reconstrucción de defectos de la mucosa	Aplicación de MDA en la reconstrucción de defectos de la mucosa oral	Los injertos de ADM para los defectos de la mucosa oral fueron seguros y efectivos	6 meses
Shori T 1 , Kolte A , Kher V , Dharamthok S , Shrirao T . 2014	Ensayo clínico	20 pacientes sistémicamente sanos de entre 18 y 50 años	el tratamiento de la recesión marginal del tejido aislado	comparativa de la efectividad del AMDA con injerto de tejido conectivo subepitelial en el tratamiento de la recesión marginal	El grupo de prueba (ADMA) mostró un 86,93% de cobertura de la raíz media, mientras que el grupo de control (SCTG) mostró un 84,72% a los seis meses	6 meses

AUTOR	DISEÑO DE ESTILO	POBLACION	INTERVENCION	COMPARACION	RESULTADO	SEGUIMI ENTO
Koudale SB 1 , Charde PA , Bhongade ML 2014	Ensayo clinico	10 pacientes para este estudio, con edades entre 18 y 40 años	tratamiento de recesiones gingivales múltiples	la efectividad del (ADMA) y el (SCTG) en combinación con un colgajo coronalmente en el tto de múltiples recesiones gingivales .	No se observaron diferencias significativas en la reducción de la recesión gingival entre ADMA y el estándar de oro SCTG.	6 meses
Thakare P 1 , Baliga V 2 , Bhongade ML 2 2015	Ensayo clinico	30 pacientes entre 18 y 50 años	tratamiento de recesiones gingivales múltiples	Los pacientes fueron asignados aleatoriamente a CAF + ADMA, CAF + SCTG y CAF	la cobertura de raíz obtenida fue mayor en los grupos ADMA + CAF (89.83 ± 15.29%)	6 meses
Agarwal C 1 , Tarun Kumar AB 2 , Mehta DS 2 . 2015	Ensayo clinico	15 pacientes con 30 sitios que muestran el ancho inadecuado de la encía adherida	injerto gingival libre y AlloDerm (®) para mejorar el ancho de la encía adherida	efectividad del injerto gingival libre (FGG) y la aloinjerto de (ADM) en la capacidad de aumentar la zona de la encía adherida.	El ancho de la encía adherida aumentó significativamente comparativamente e menor con el aloinjerto ADM (2.13 mm frente a 4.8 mm).	12 meses
de Souza SL 1 , Novaes AB Jr , Grisi DC , Taba M Jr , Grisi MF , de Andrade PF 2008	Ensayo clinico	7 pacientes con recesión gingival bilateral de clase I o II de Miller..	injerto de tejido para el tratamiento de las recesiones gingivales	injerto de tejido conjuntivo subepitelial y un aloinjerto de matriz dérmica acelular.	No hubo aumento significativo en el ancho del tejido queratinizado . se sugiere que el AMDA puede ser un sustituto del tejido del donante palatino	6 a 12 meses
Novaes AB Jr 1 , de Barros RR . 2008	Ensayo clinico	3 ensayos clínicos	efectividad de la MDA en la terapia de cobertura radicular y en el aumento de la cresta alveolar	estudios clínicos aleatorizados controlados.	La combinación de aloinjerto más hidroxiapatita preservaron el grosor de la cresta significativamente comparación con los sitios tratados con aloinjerto solo respectivamente	6 o 12 meses
Kroiss S , Rathe F , Sader R , Weigl P , Schlee M . 2019	Ensayo clinico	39 Pacientes	Engrosamiento de tejidos blandos y cubrir múltiples recesiones gingivales	ADMA vs injertos de tejido conectivo autógeno para engrosar tejidos blandos y cubrir múltiples recesiones gingivales	Si la ganancia del ancho de la mucosa queratinizada se considera un objetivo principal, la CTG puede tener una ligera ventaja sobre la ADMA.	6 meses y 5 años

